

علوم للجميع

تم التحميل من موقع علوم للجميع

<http://www.3lom4all.com>

Atlas of Human ANATOMY

F. NETTER

تحتوي

الملفات التالية مجموعة كاملة من

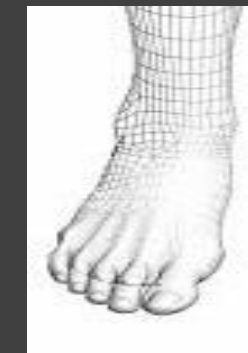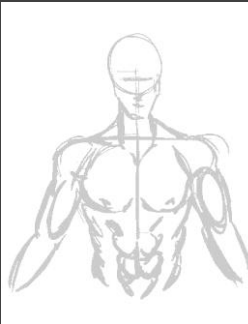الصور التشريحية لجسم الإنسان والتي تم

اعتمادها من نسخة 2003 لأطلس

F. NETTER


بعد أن قمنا بترجمتها من اللغة

الإنكليزية إلى اللغة العربية



مجموعة الطبية

بِسْمِ اللَّهِ الرَّحْمَنِ الرَّحِيمِ



المشاركون:

إعداد وترجمة :

باسل سلفيتي بلال عياش عبد الرحمن البر ديني عمر مصوة
محمد بلال الشريف نور ديار بكرلي ياسر دامر

تدقيق :

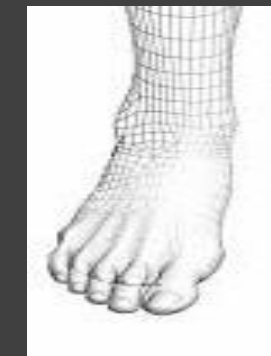
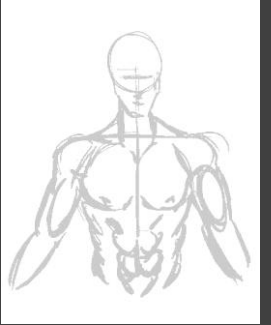
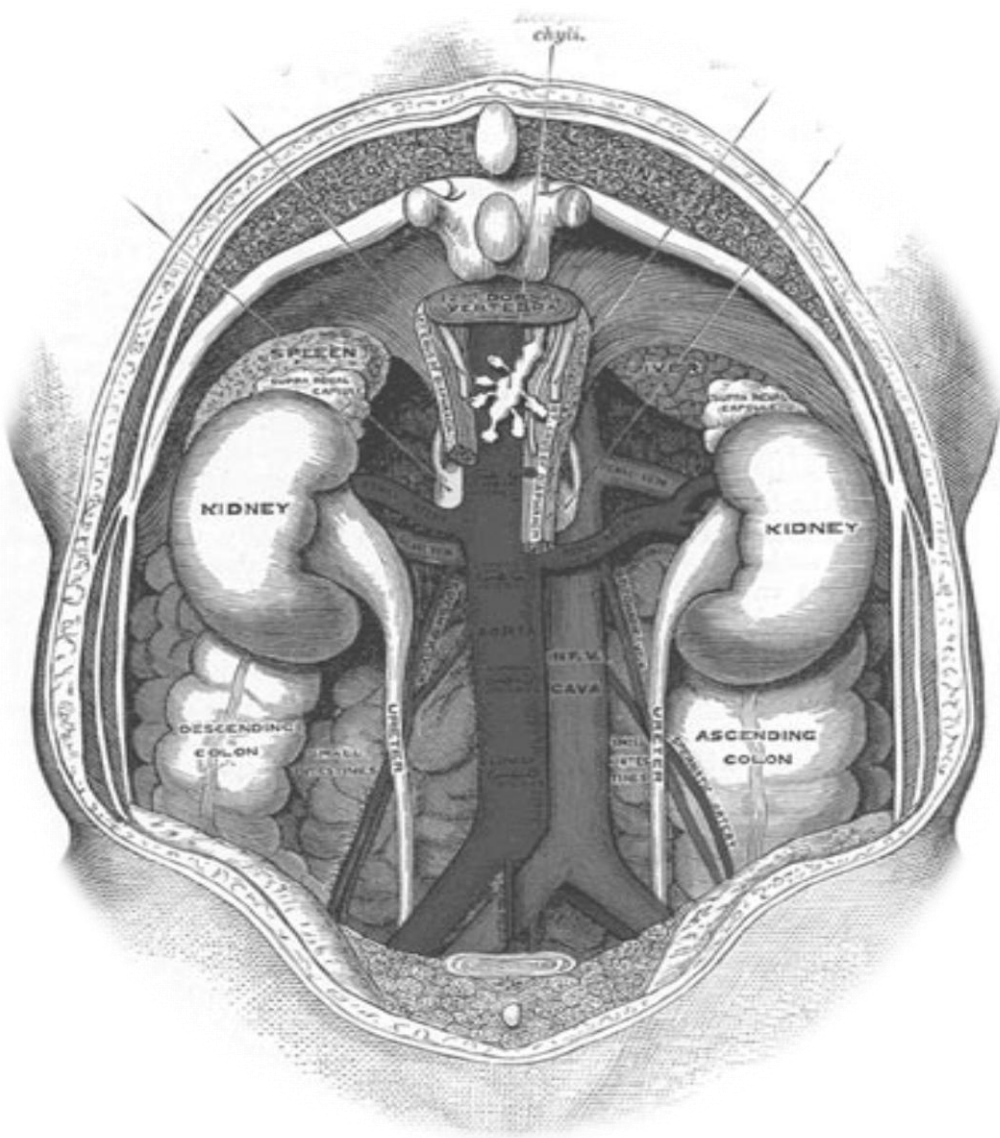
الدكتور بيان السيد

مدرس في قسم التشريح في كلية الطب البشري - جامعة دمشق

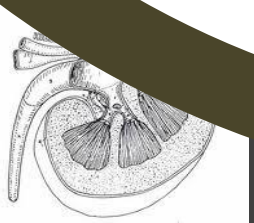
Atlas of Human ANATOMY

F. NETTER

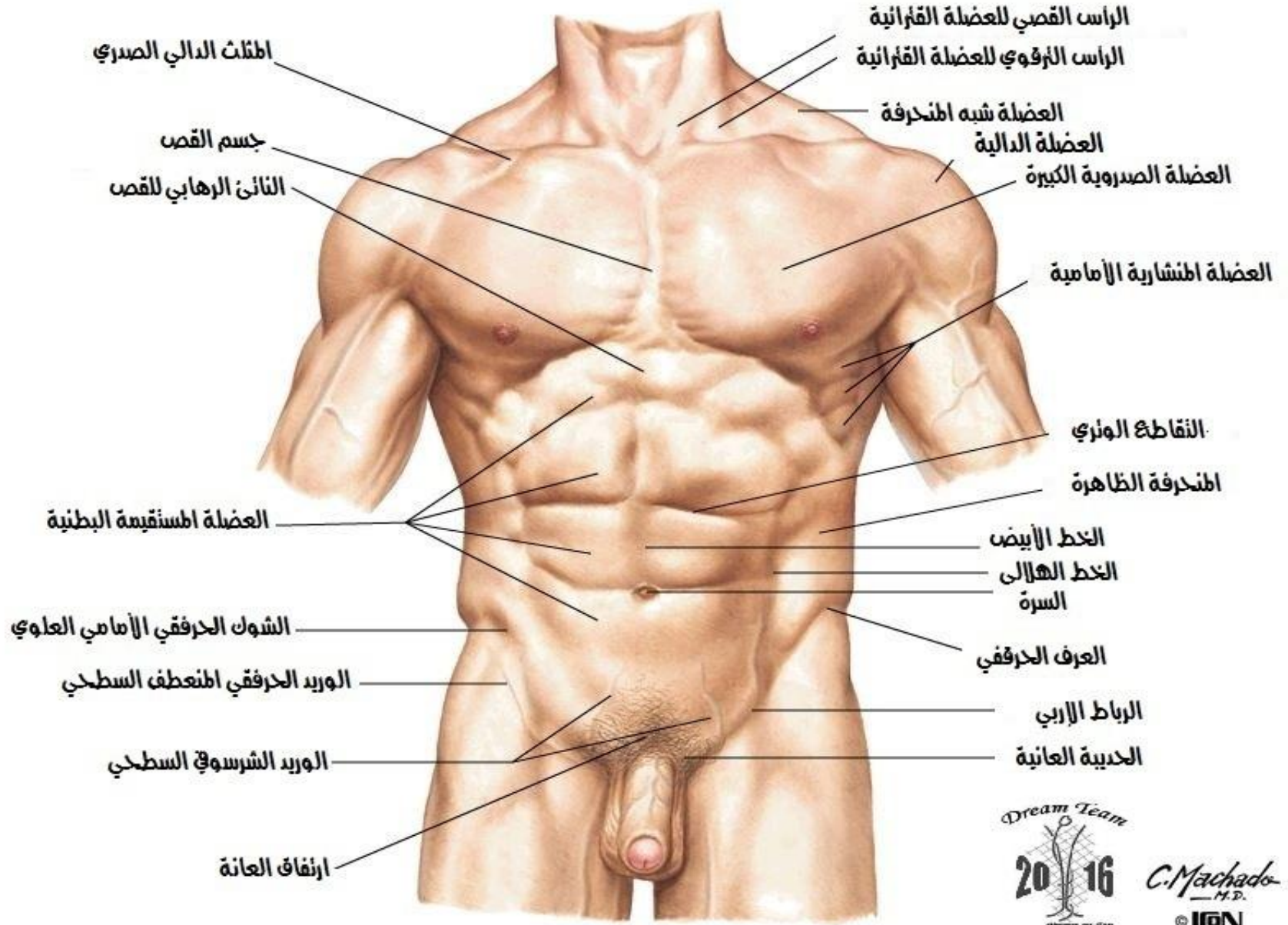
تشرح البطن



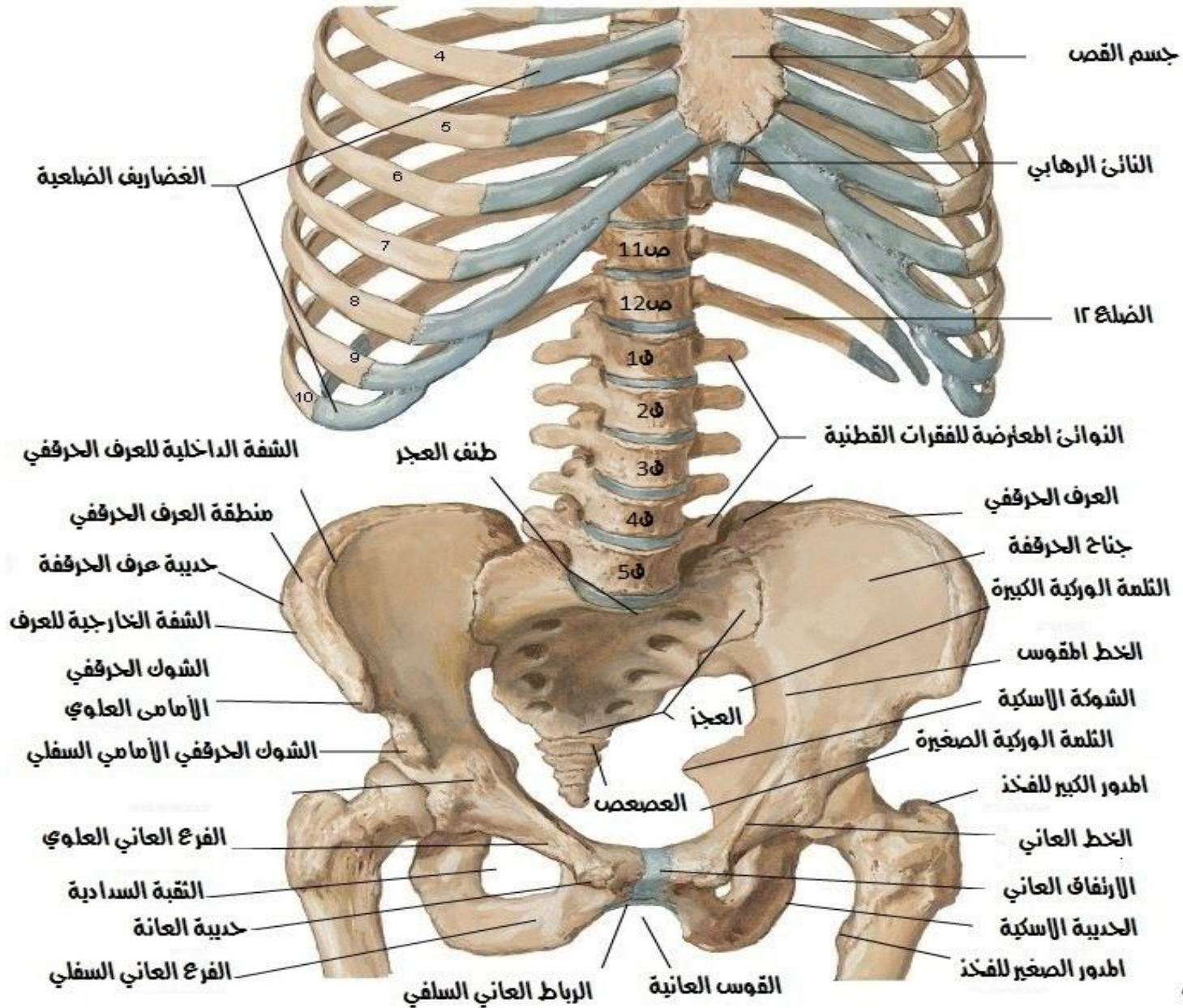
5



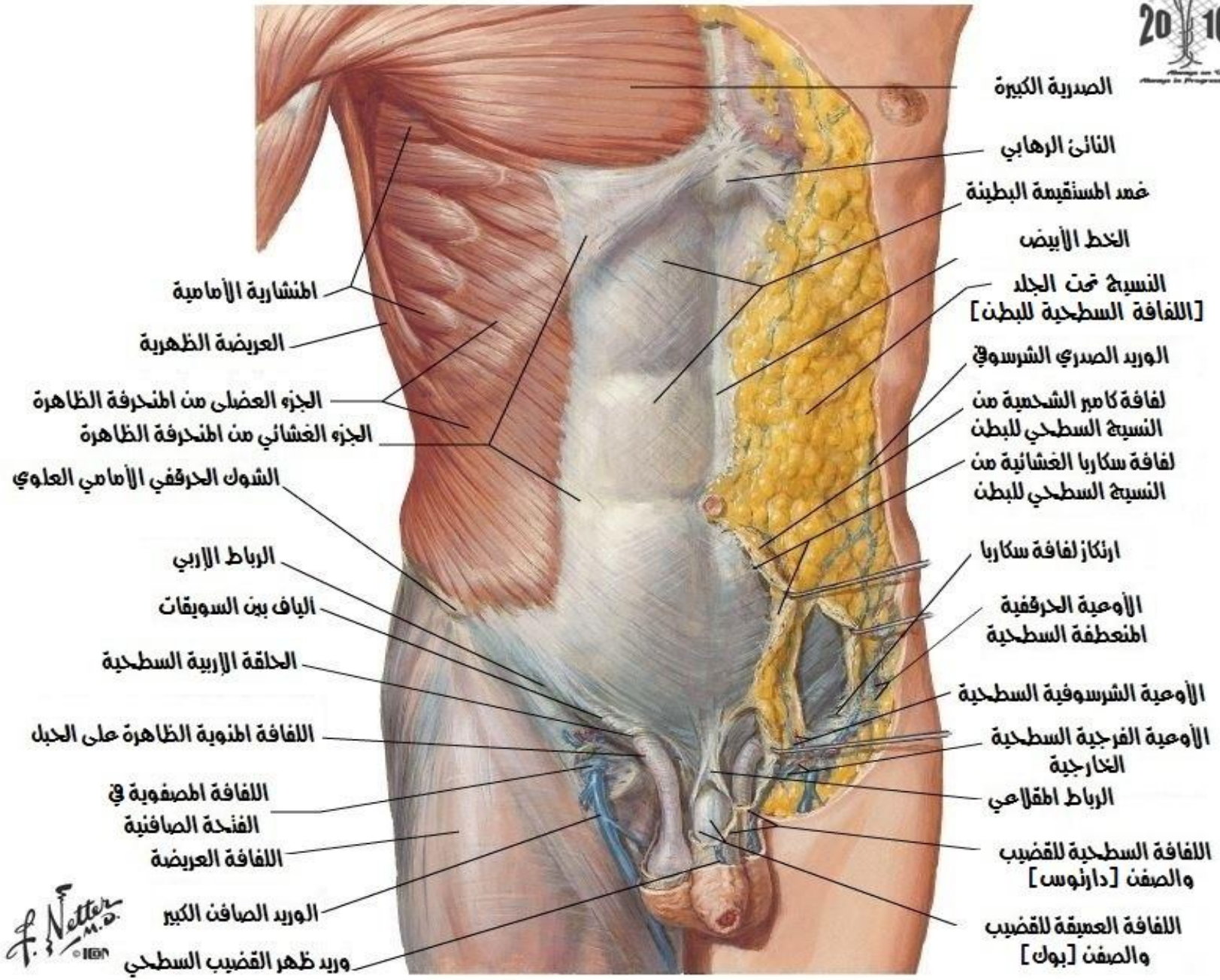
البطن



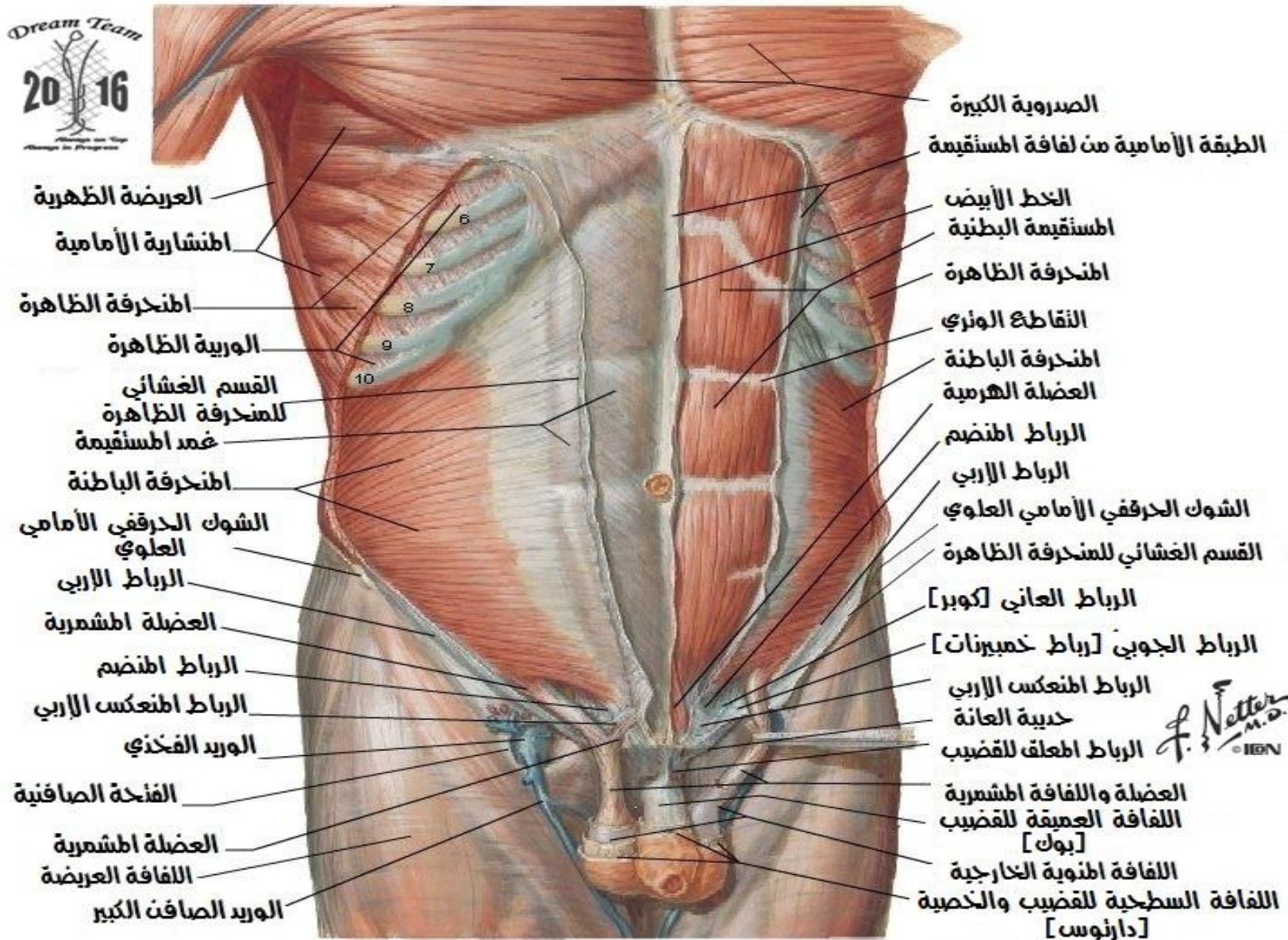
الهيكل العظمي للبطن



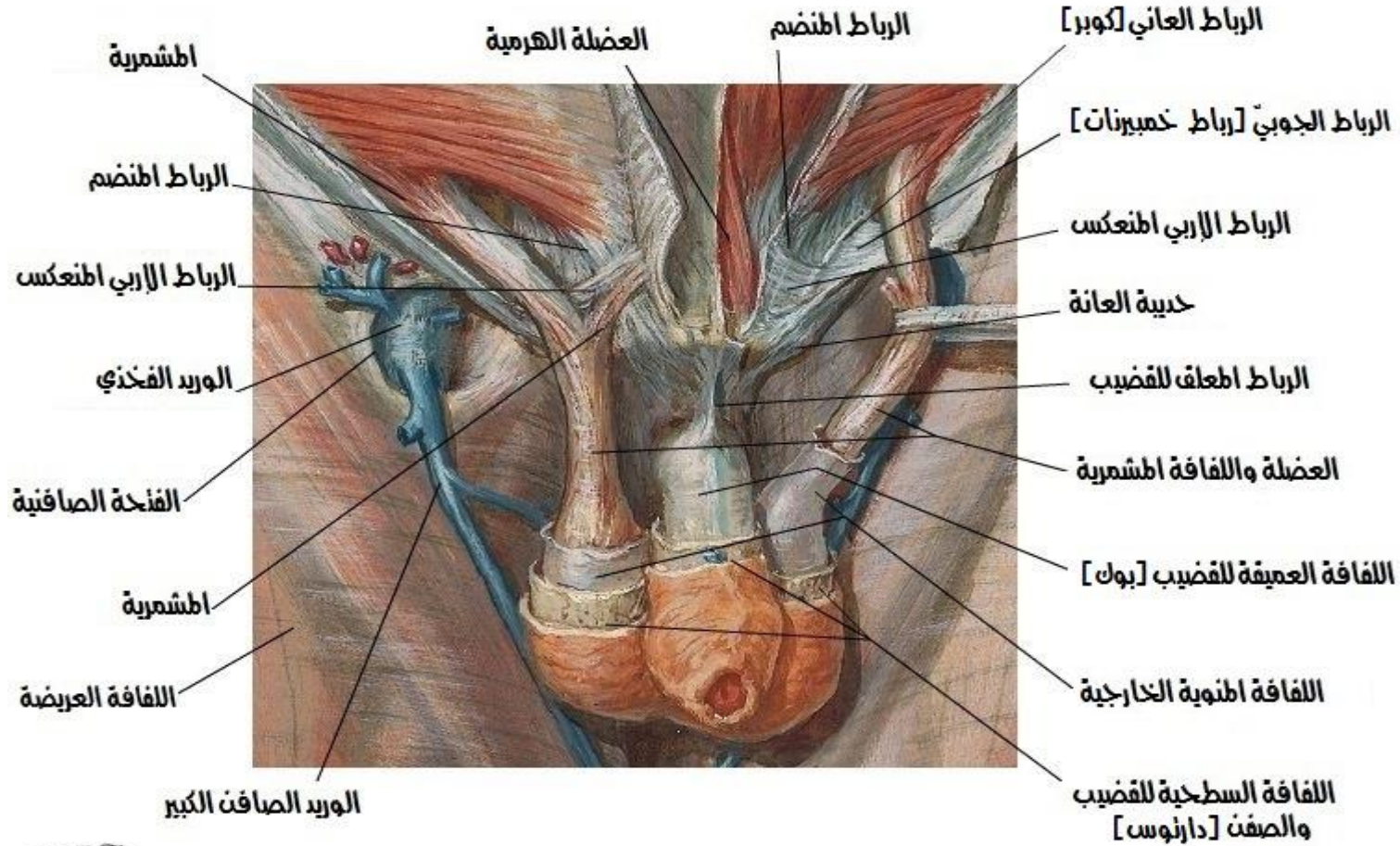
جدار البطن الأمامي : مقطع سطحي



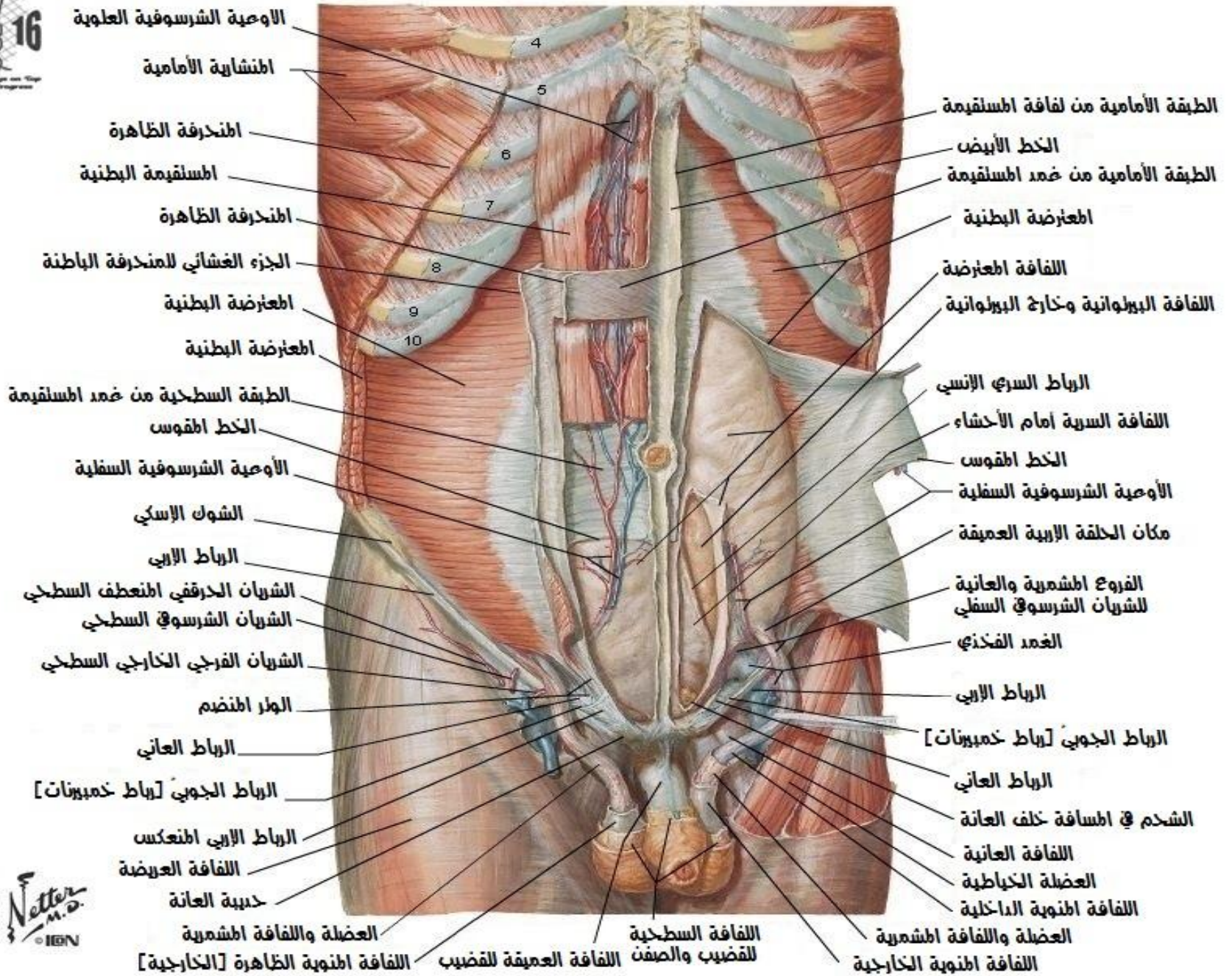
جدار البطن الأمامي : مقطع منوسط



جدار البطن الأمامي مقطع متوسط - الناحية الأربية مضخة



جدار البطن الأمامي : مقطع عميق



الأعصاب فوق الرفوة
[الإنسية والبلوسطة والوحشية]

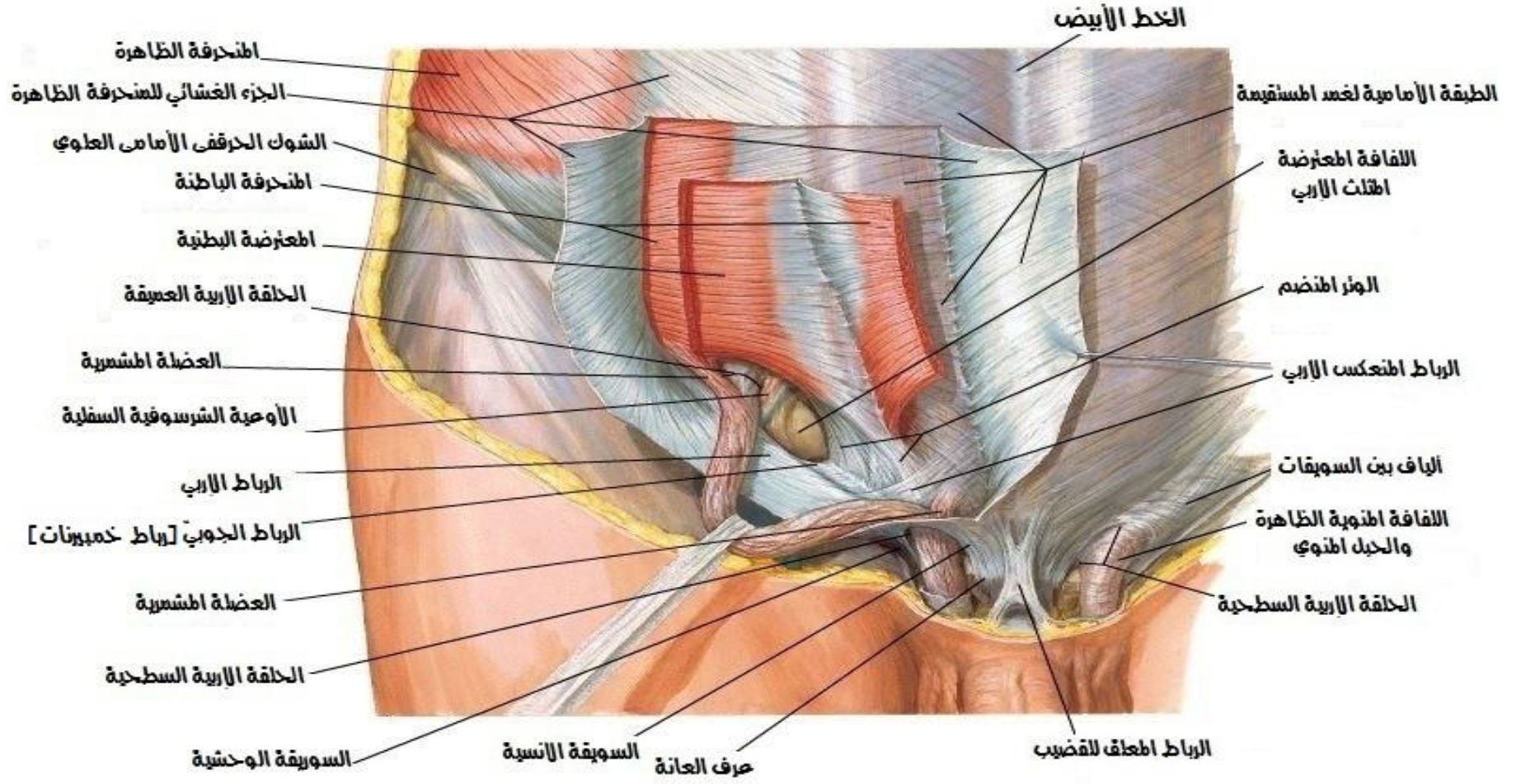


Diagram illustrating the anatomy of the thoracic wall and diaphragm, showing the relationship between the pleural cavity, lung, and diaphragm. The diagram is labeled in Arabic with various anatomical structures.

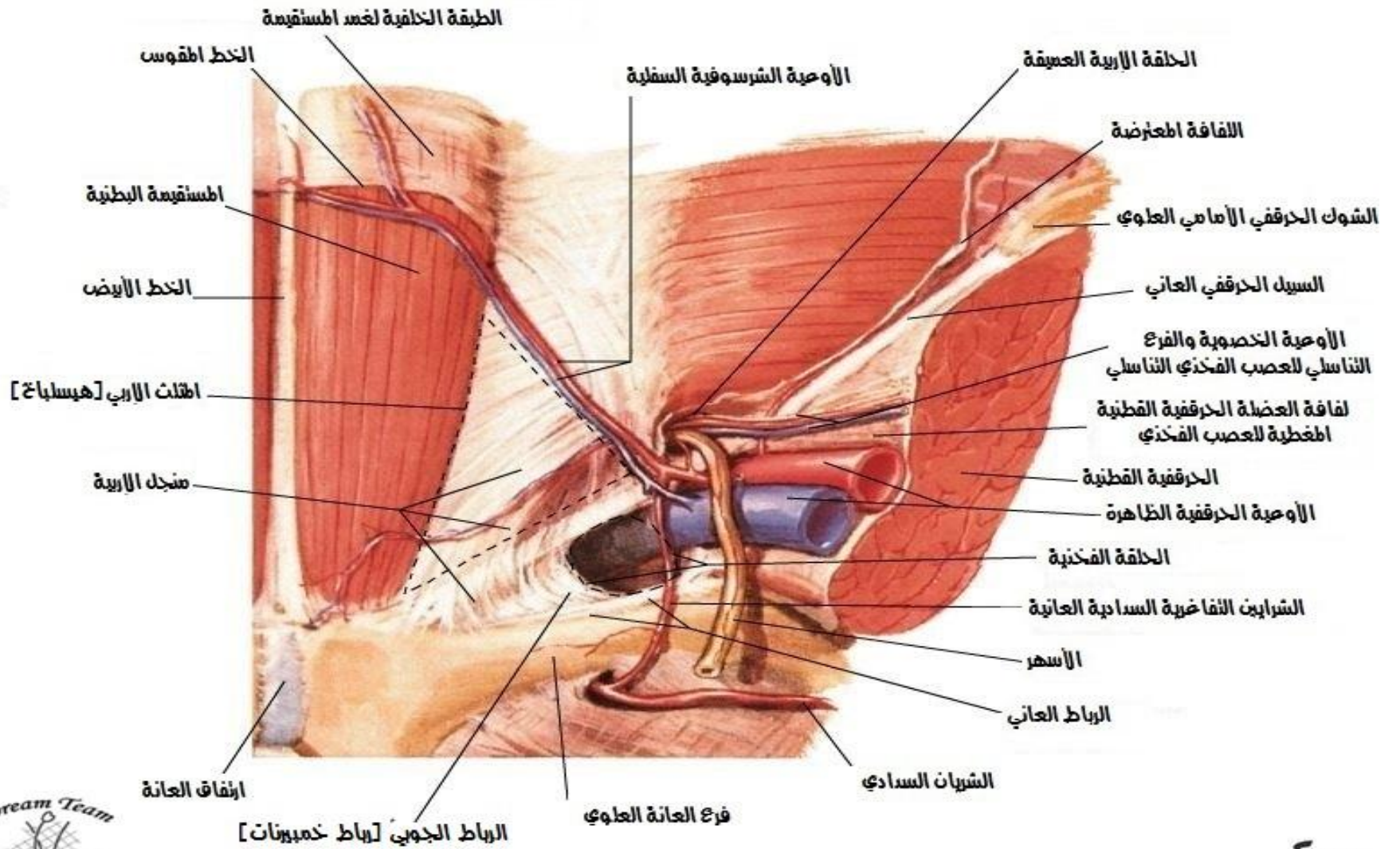
Labels (Arabic):

- الفرع البطني [الأمامي] للعصب الشوكي الوربي
- العضلة الناصبة للفقار
- العضلة شبه المنحرفة
- جذع العصب الشوكي
- العقدة الحسية الشوكية [الجزء الظهر]
- الفرع الإنسي للجزء الظهر
- الفرع الوحشي للجزء الظهر
- الجزء الظهر
- الفرع الجانبي
- الوربية الخارجية
- الوربية الداخلية
- الوربية البطنية
- العريضة الظهرية
- العضلات تحت الضلعية
- المنشورية الأمامية
- الفرع الجانبي المنضم إلى العصب الوربي
- الفرع الجانبي الوحشي
- العضلة الوربية البطنية
- العضلة الوربية الداخلية
- الغشاء الوربي الداخلي
- الغشاء الوربي الخارجي
- المنحرفة الظاهرة
- الفرع الجانبي الأمامي
- نافذة في الوربية البطنية
- الفرع الانصالي
- الغشاء الوربي الداخلي أمام الوربية الخارجية
- الرباط الضلعي المغطى العلوي
- الجزء الصدغي من الحجاب الحاجز
- غضروف ضلعي
- الخط الأبيض
- المنشورية البطنية
- الفرع الانصالي الأبيض والرمادي
- العصبين الصافين الكبير والصغير
- الجذع الودي
- الرباط الضلعي المغطى العلوي
- الفرع الانصالي الأبيض والرمادي
- المنشورية البطنية
- الخط الأبيض

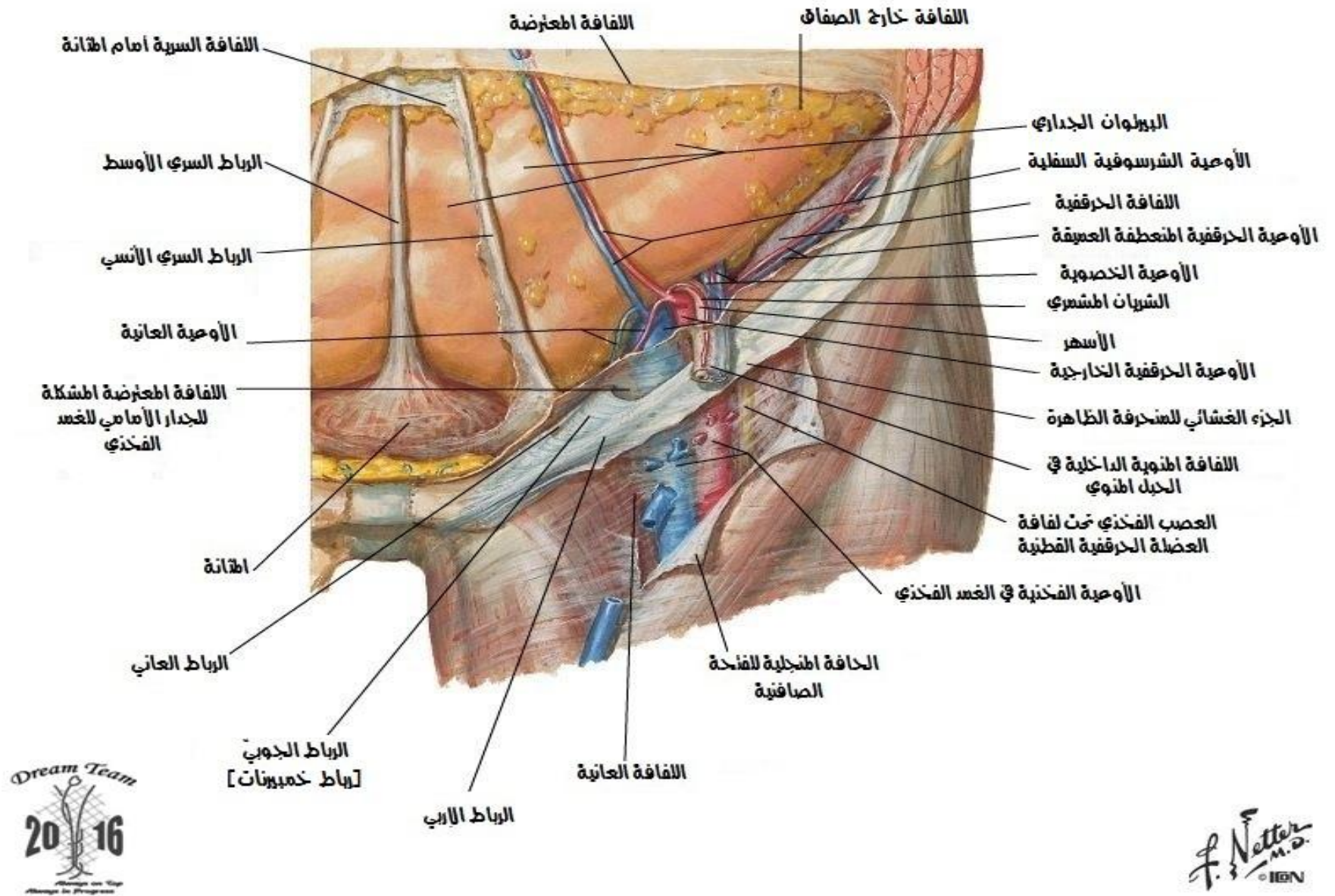
المنطقة الاربية مقطع - منظر امامي



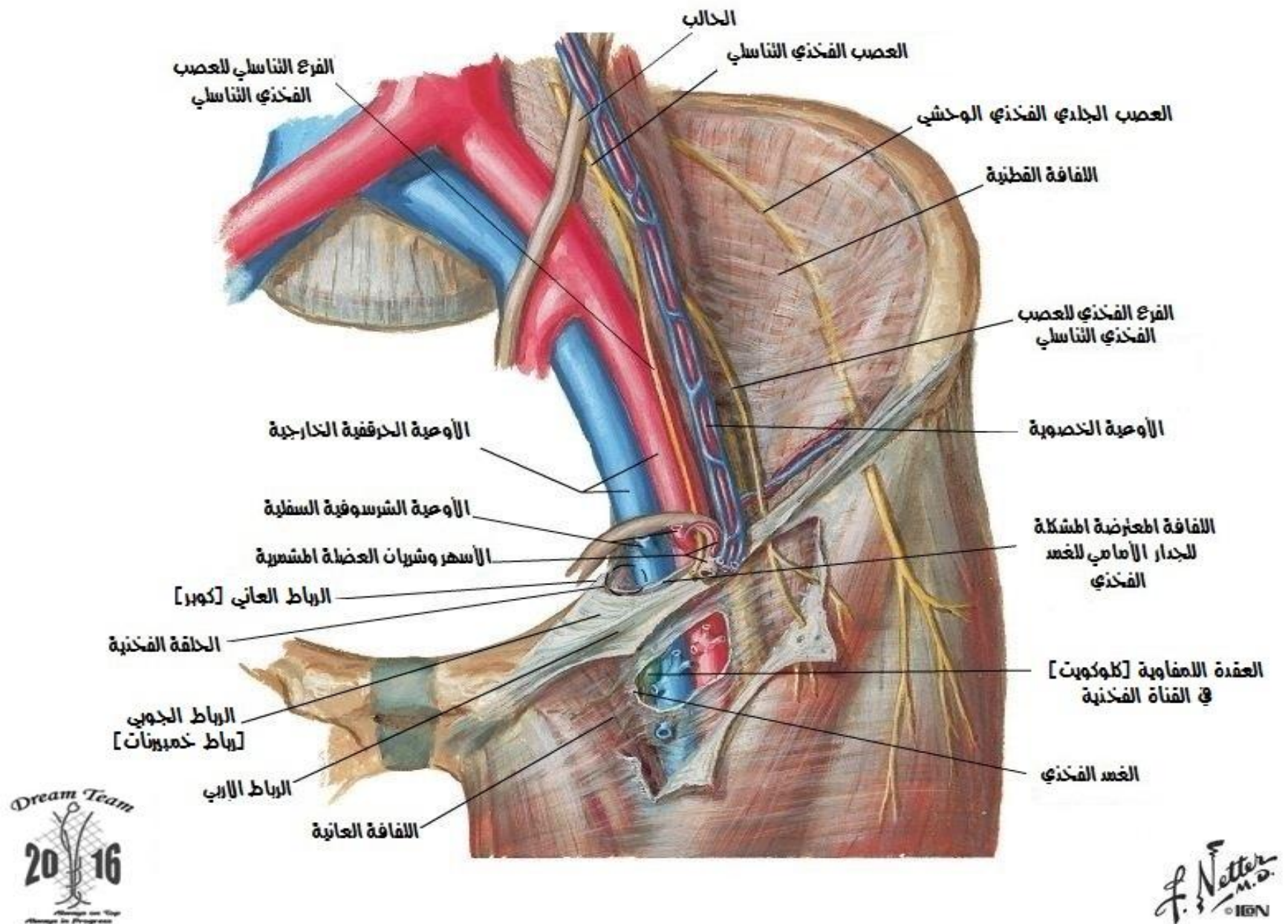
المنطقة الاربية مقطع - منظر خلفي [داخلي]

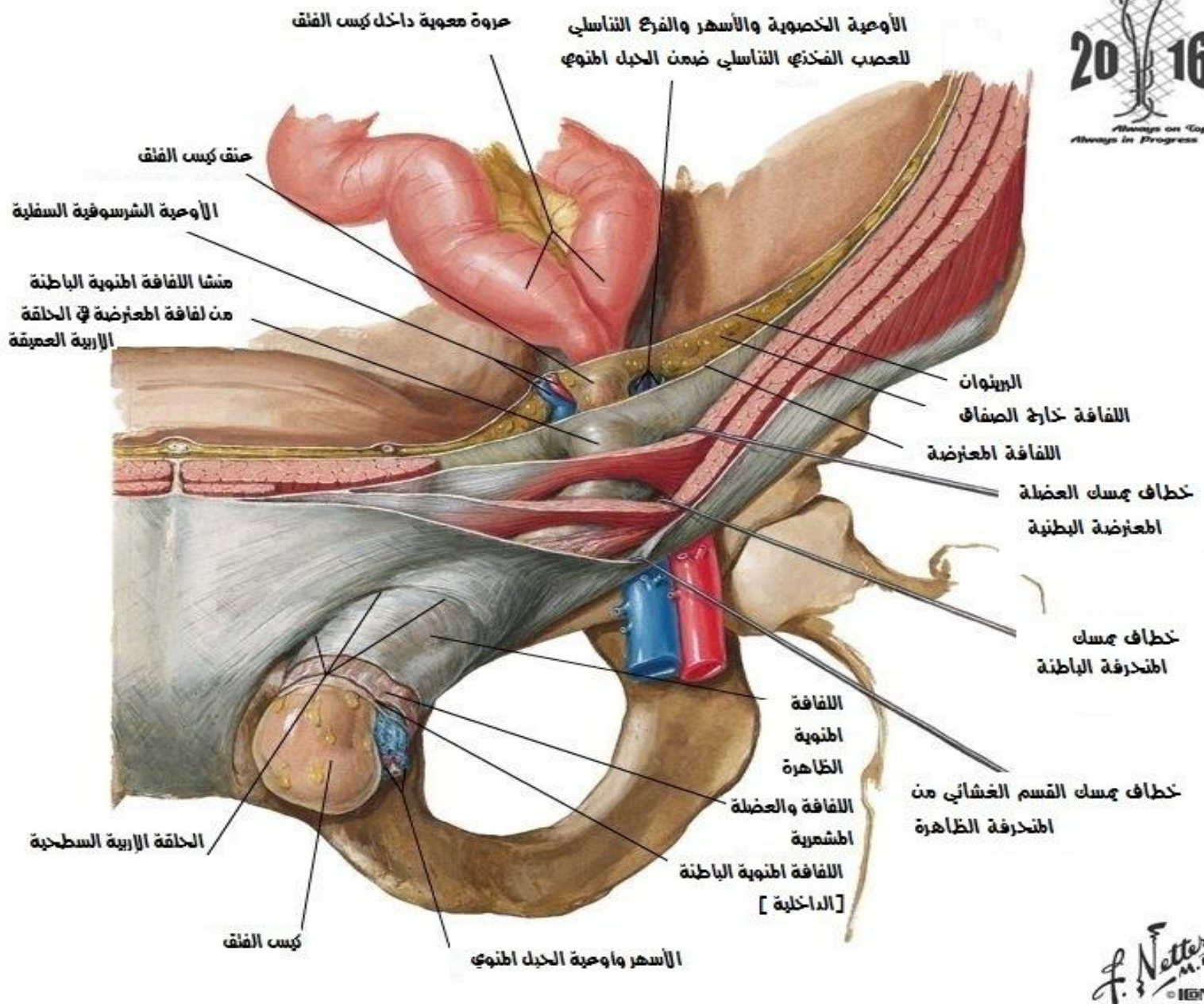
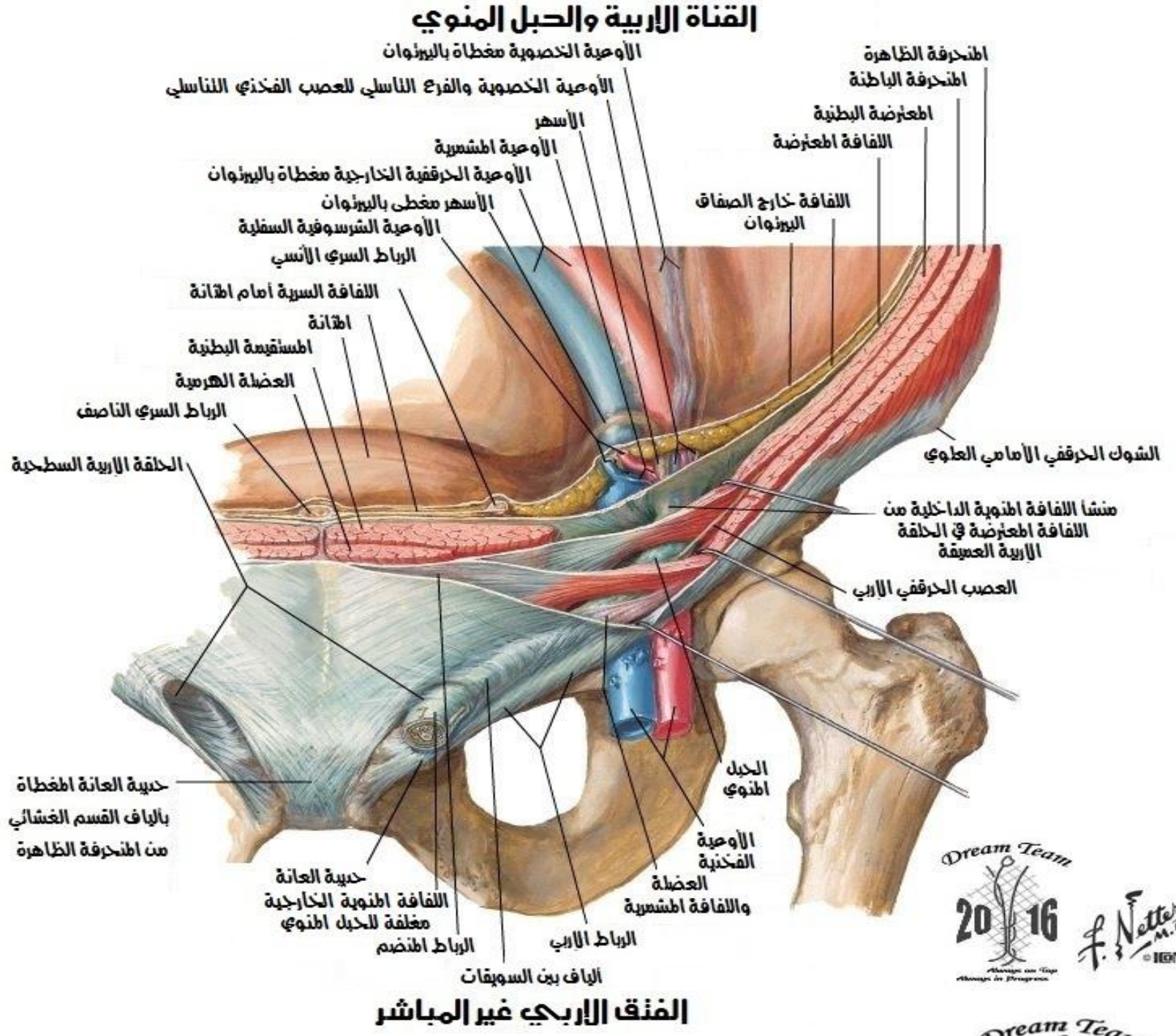


غمد المستقيمة والقناة الاربية

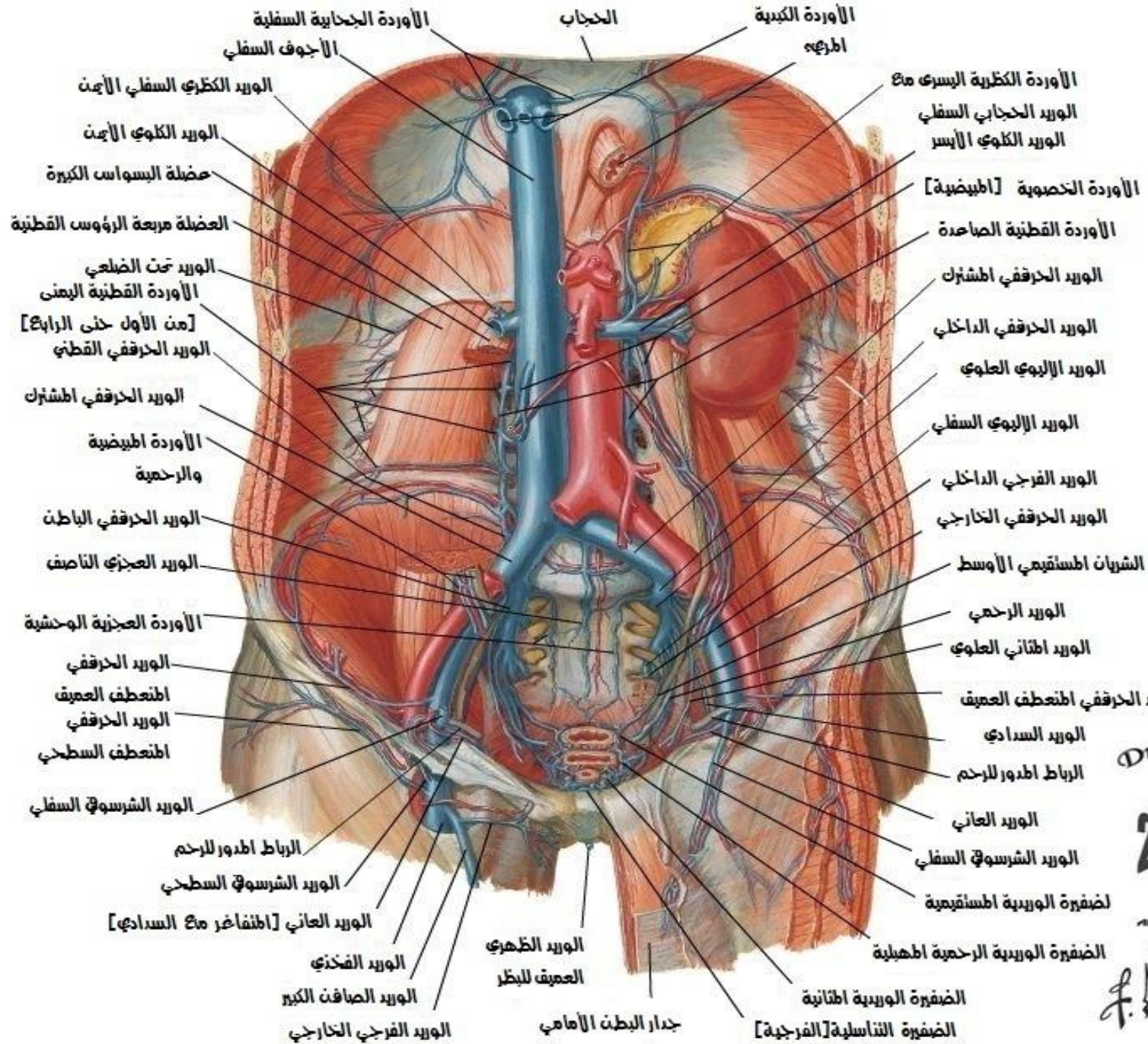


غمد المستقيمة والقناة الاربية

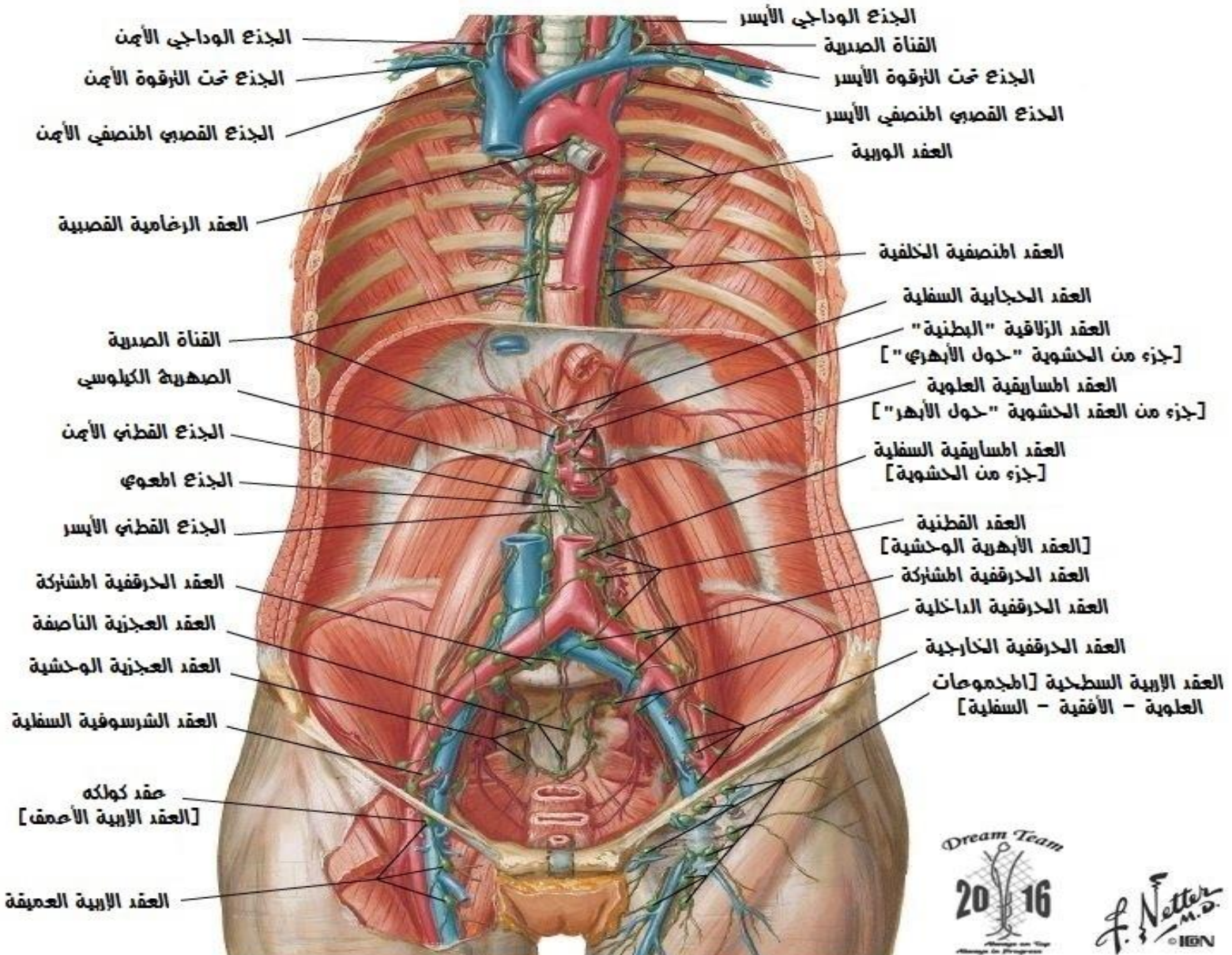




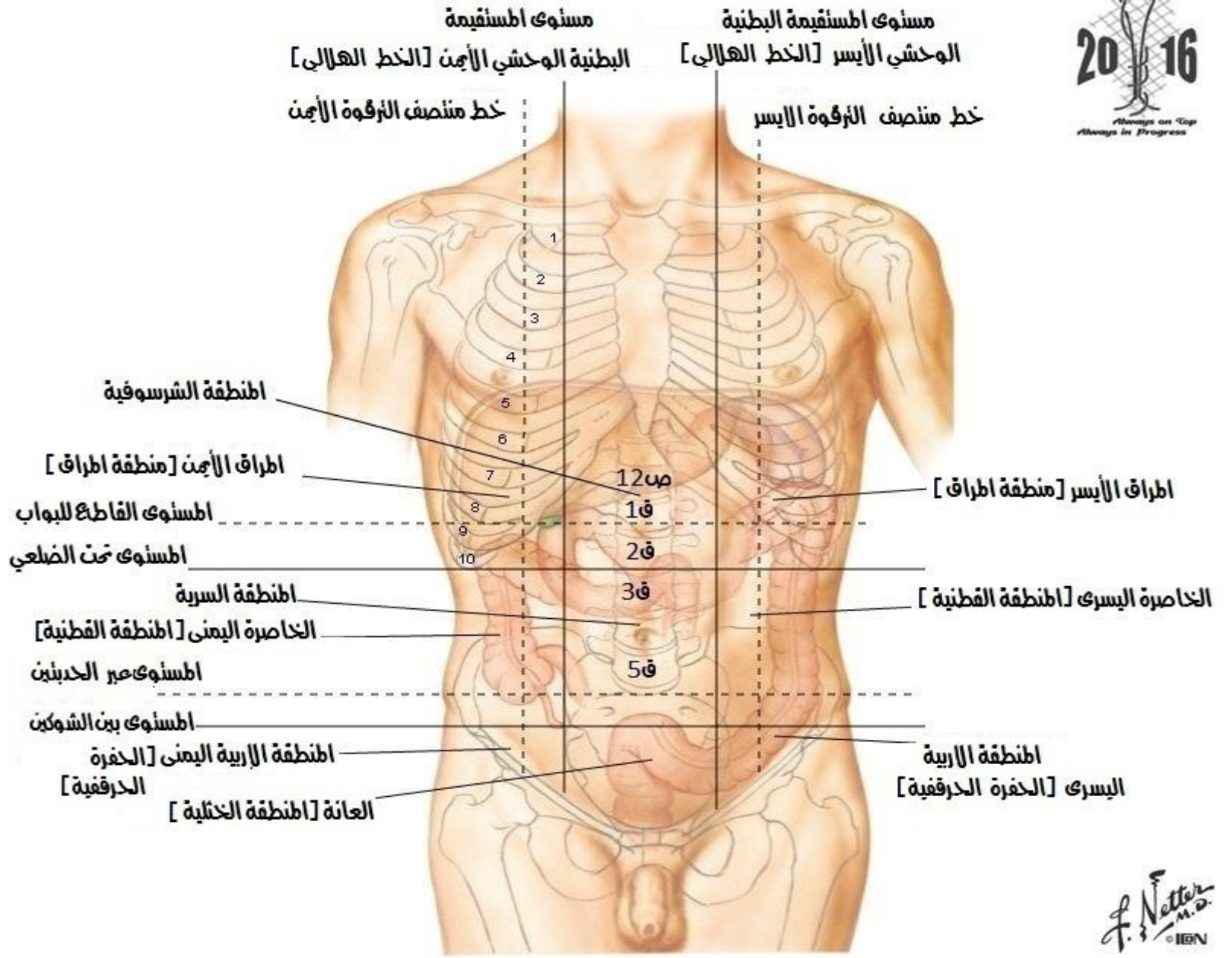
أوردة جدار البطن الخلفي



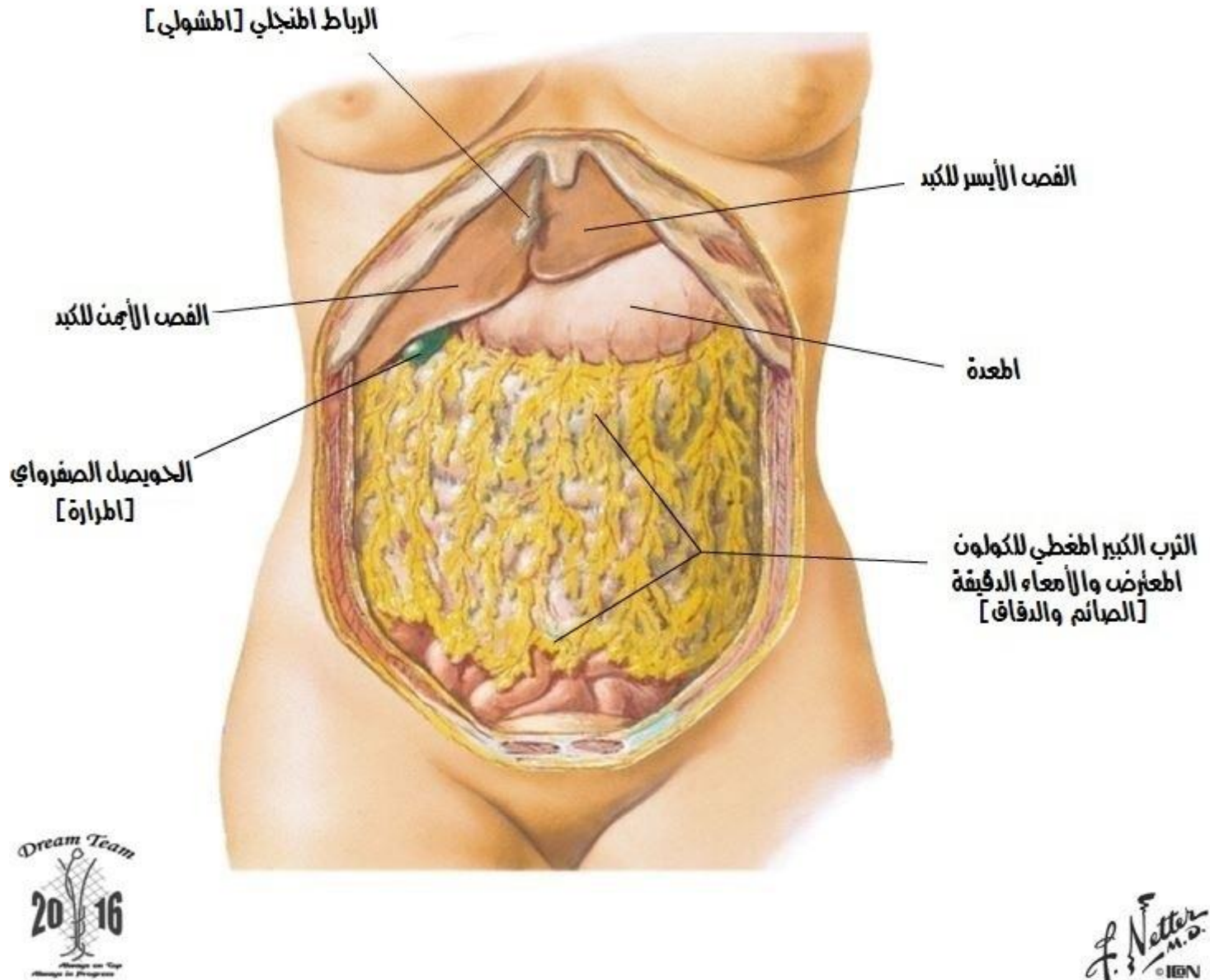
الأوعية والعقد اللمفاوية لجدار البطن الخلفي



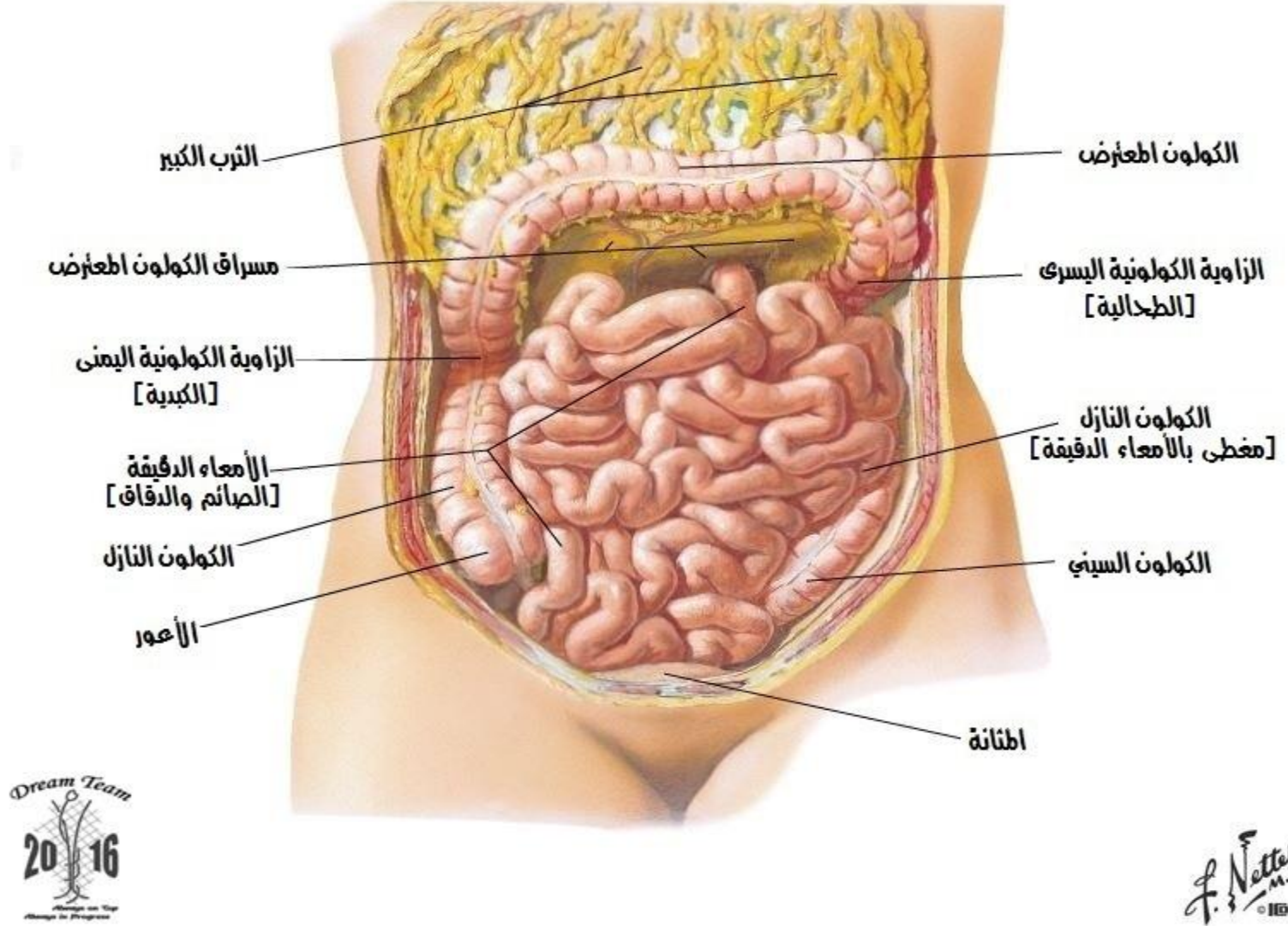
نواحي ومستويات البطن



الشرب الكبير وإحشاء البطن



الشرب الكبير وإحشاء البطن الشرب مرفوع



الارتباطات المساريقية للأمعاء الكولون المعترض مرفوع

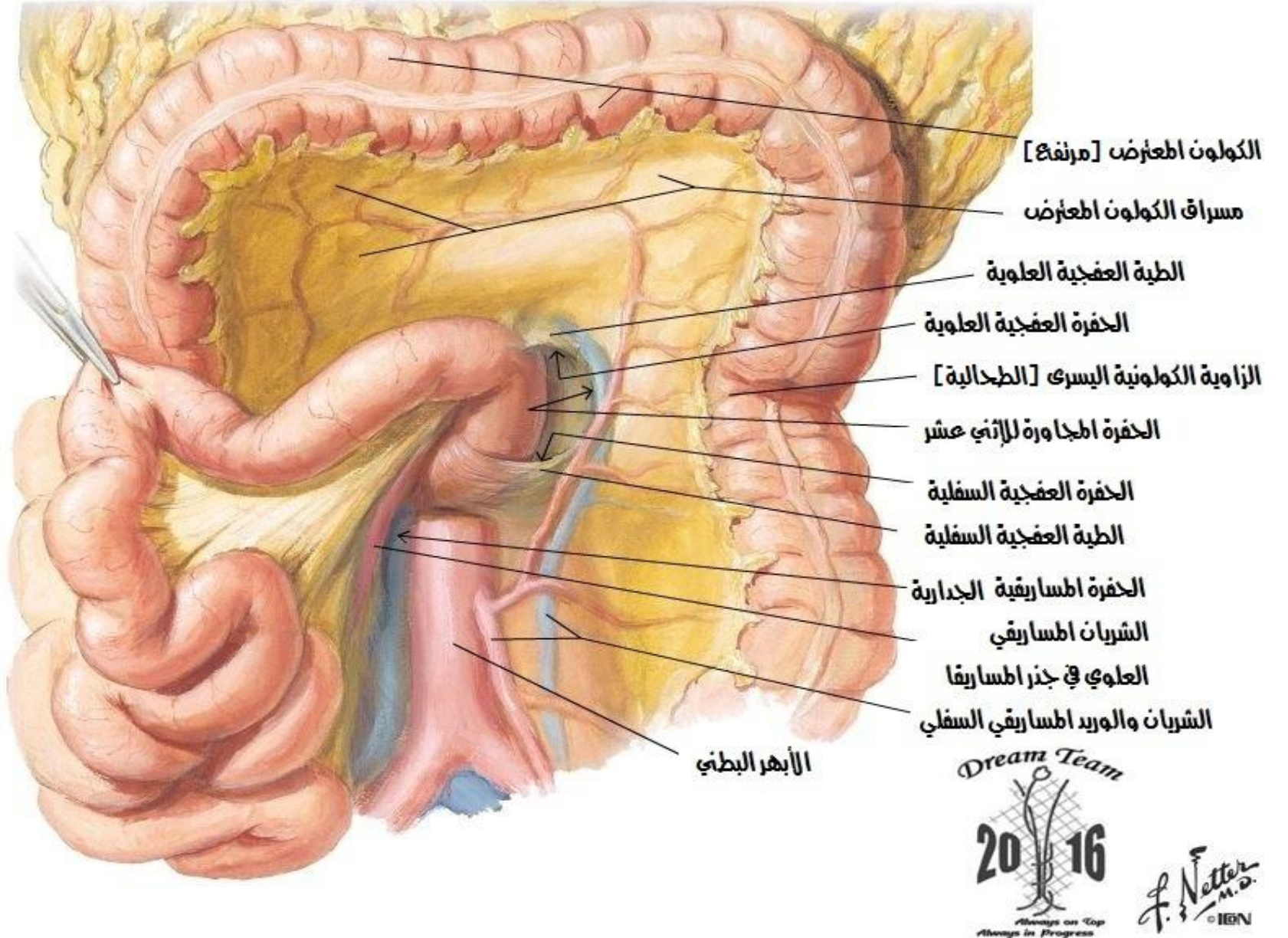


Diagram illustrating the anatomy of the hand and wrist, showing the tendons and ligaments of the carpal tunnel. The diagram is labeled in Arabic with various anatomical structures:

- السويقة اليمنى للحجاب [الجزء العابر للقسم الأيسر من فتحة اطريء]
- السويقة اليسرى للحجاب
- العضلة المطعقة للإثني عشر [رباط نرينز]
- الثنية الإثني عشرية الصائمية
- الجزء الصاعد [الرابع] من العفج
- الصائم
- الجزء السفلي
- الجزء الثالث الأفقي من العفج
- الشريان اطساريفي العلوي
- الجزء النازل [الثاني] للعفج
- الجزء العابر للقسم الأيمن من فتحة اطريء
- الجزء الزلافي

Dream Team



الكولون اطعاض [مرنفع]

مساريقا الكولون اطعاض

[مرفوعة فوق البنكرياس]

الصائم

اطساريقا [الأمعاء الدقيقة مزالة]

الزاوية الكولونية اليسرى [الطحالية]

الكولون النازل

اطيزابة اطجاورة للكولون اليسرى

مساريقا الكولون السيني

الكولون السيني

اطستقيم

الثرب الكبير [مزال]

الشريطة الحرة

الزوائد الثربية

الزاوية الكولونية اليمنى [الكبدية]

اطيزابة اطجاورة للكولون اليمنى

الكولون الصاعد

الجزء النهائي للدقاق

الأعور

الردب خلف الأعور

الزائدة الدودية

Dream Team


2016

Always on Top

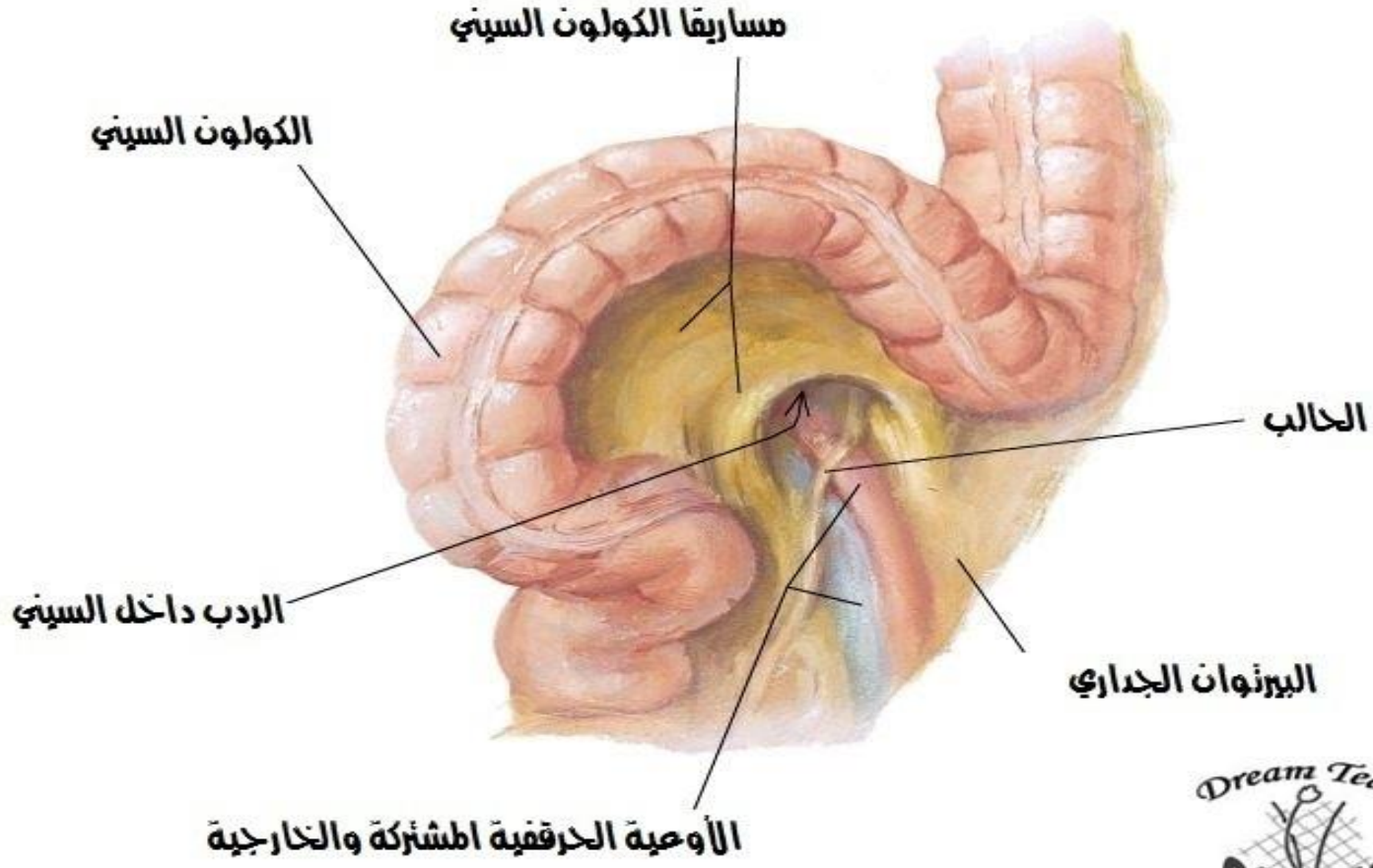
Always in Progress

F. Netter M.D.

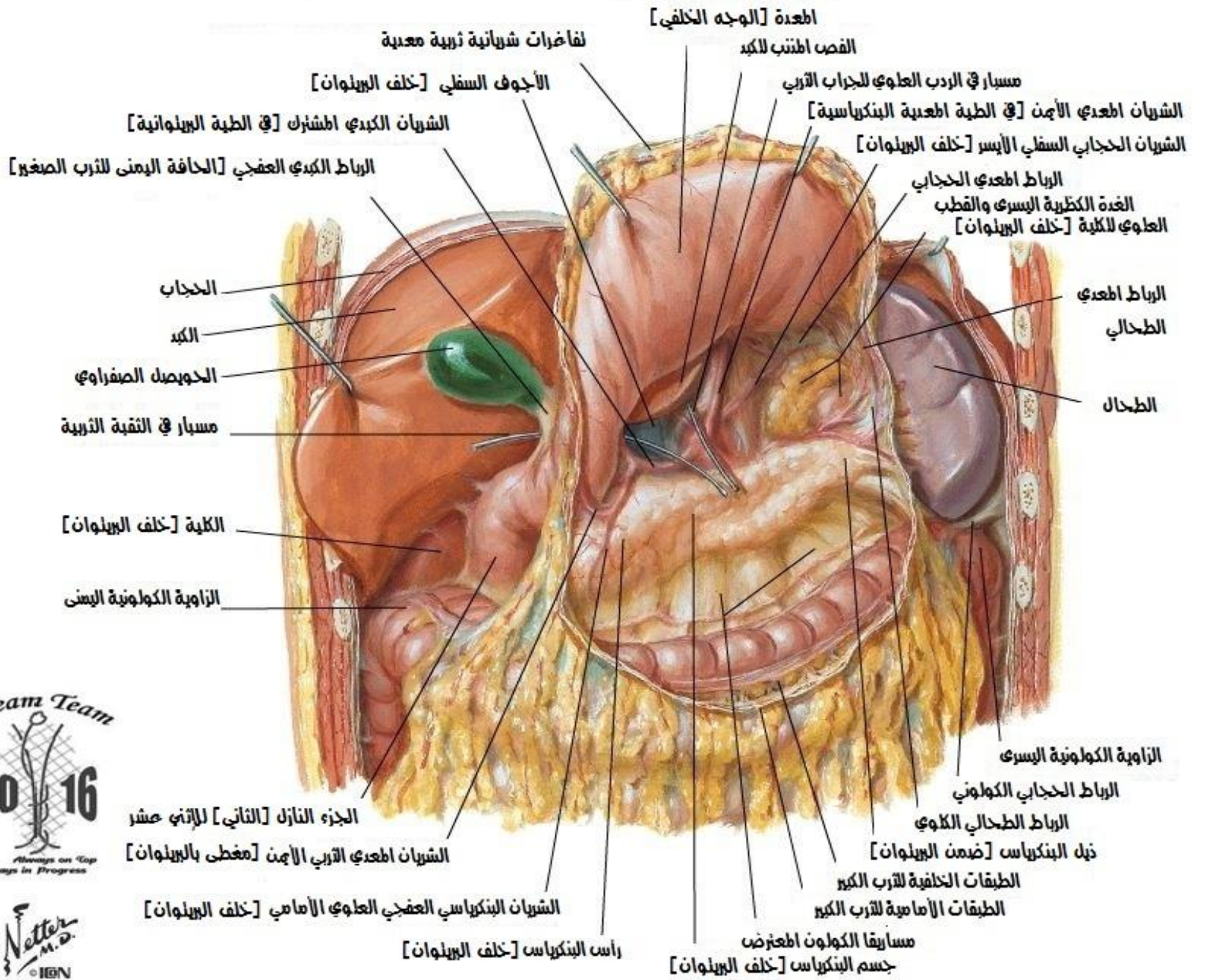
© IBN



الارتباطات المساريقية للأمعاء الكولون السيني منعكس



الجراب الشري : المعدة منعكسة

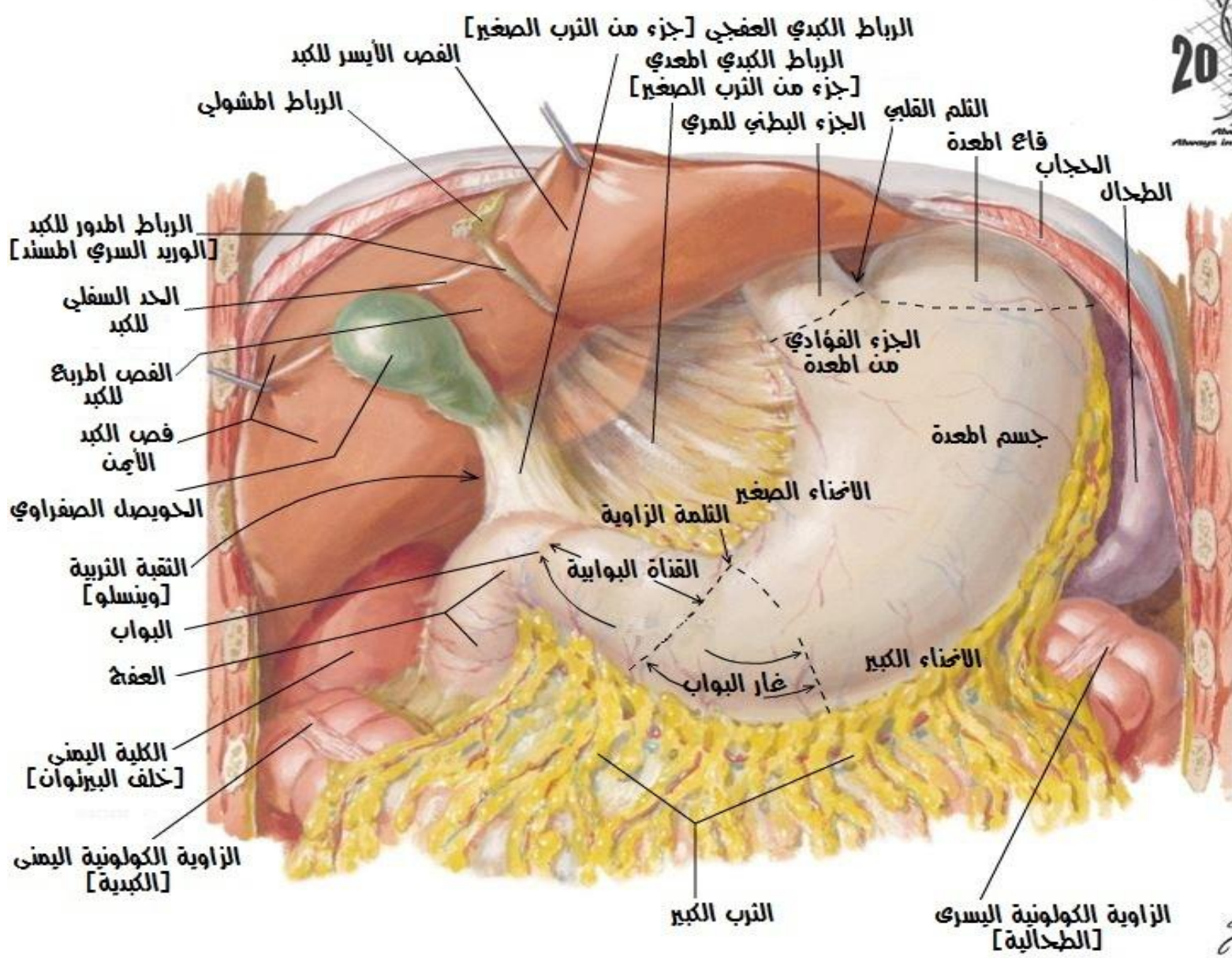


الأبهر البطني جسم الفقرة القطنية الأولى



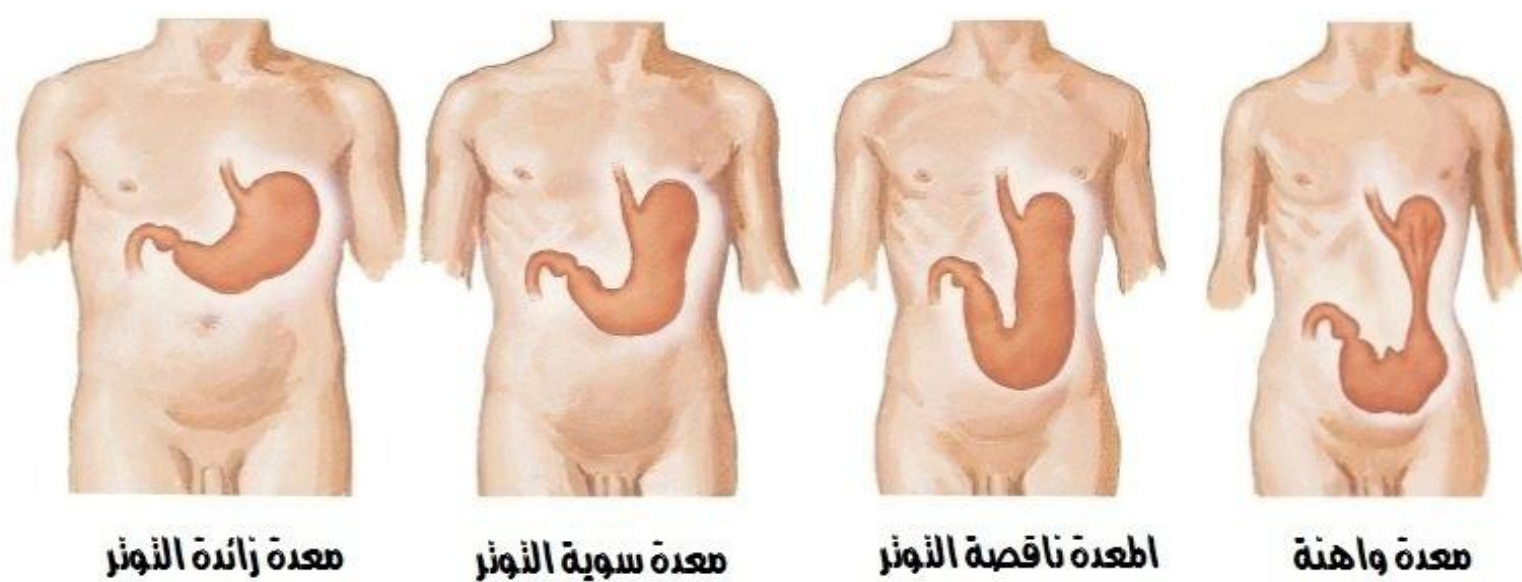
الوزير الأجوف السفلي



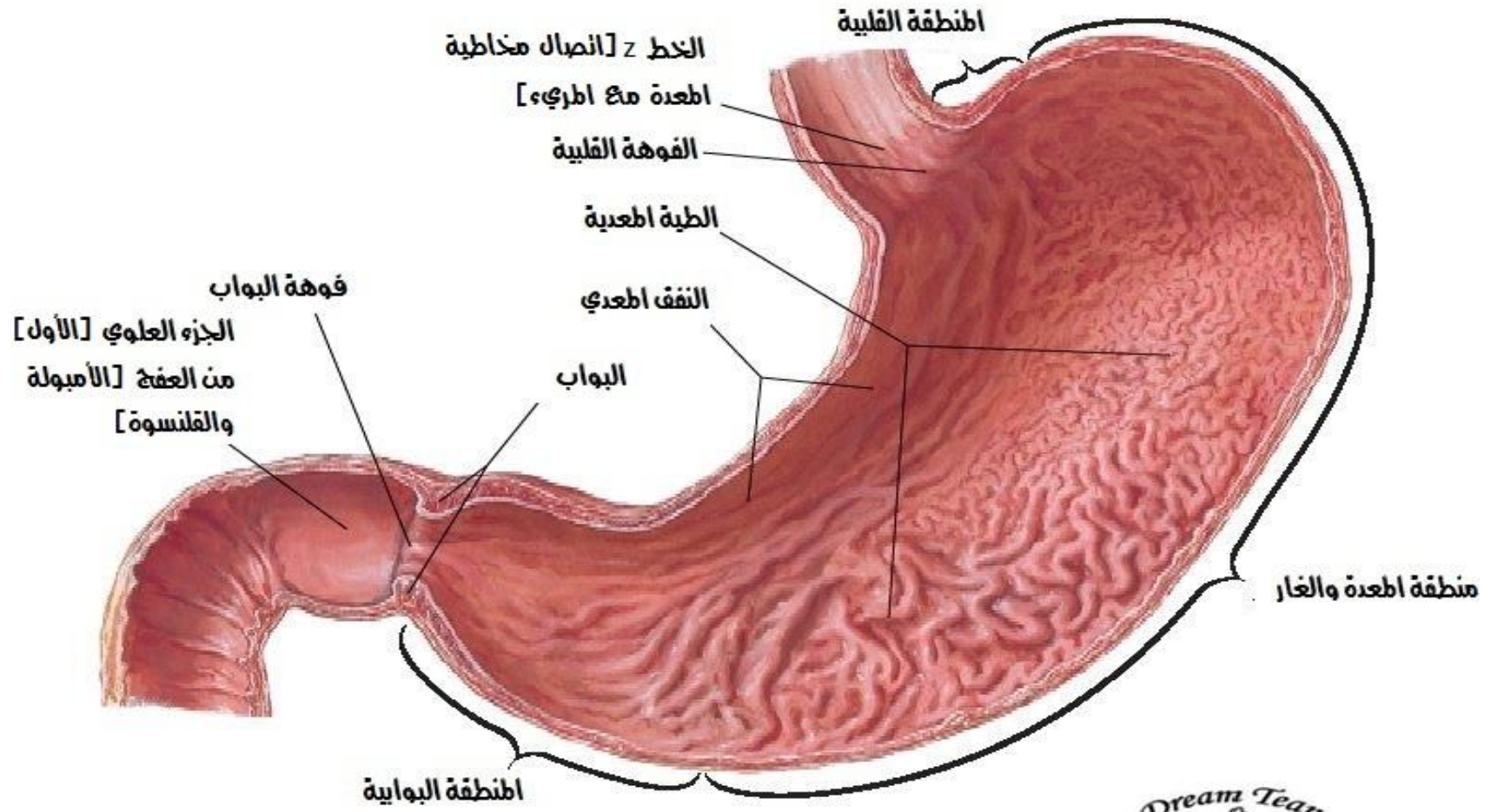


المعدة

الأنواع بالمكان والسوية



مخاطية المعدة

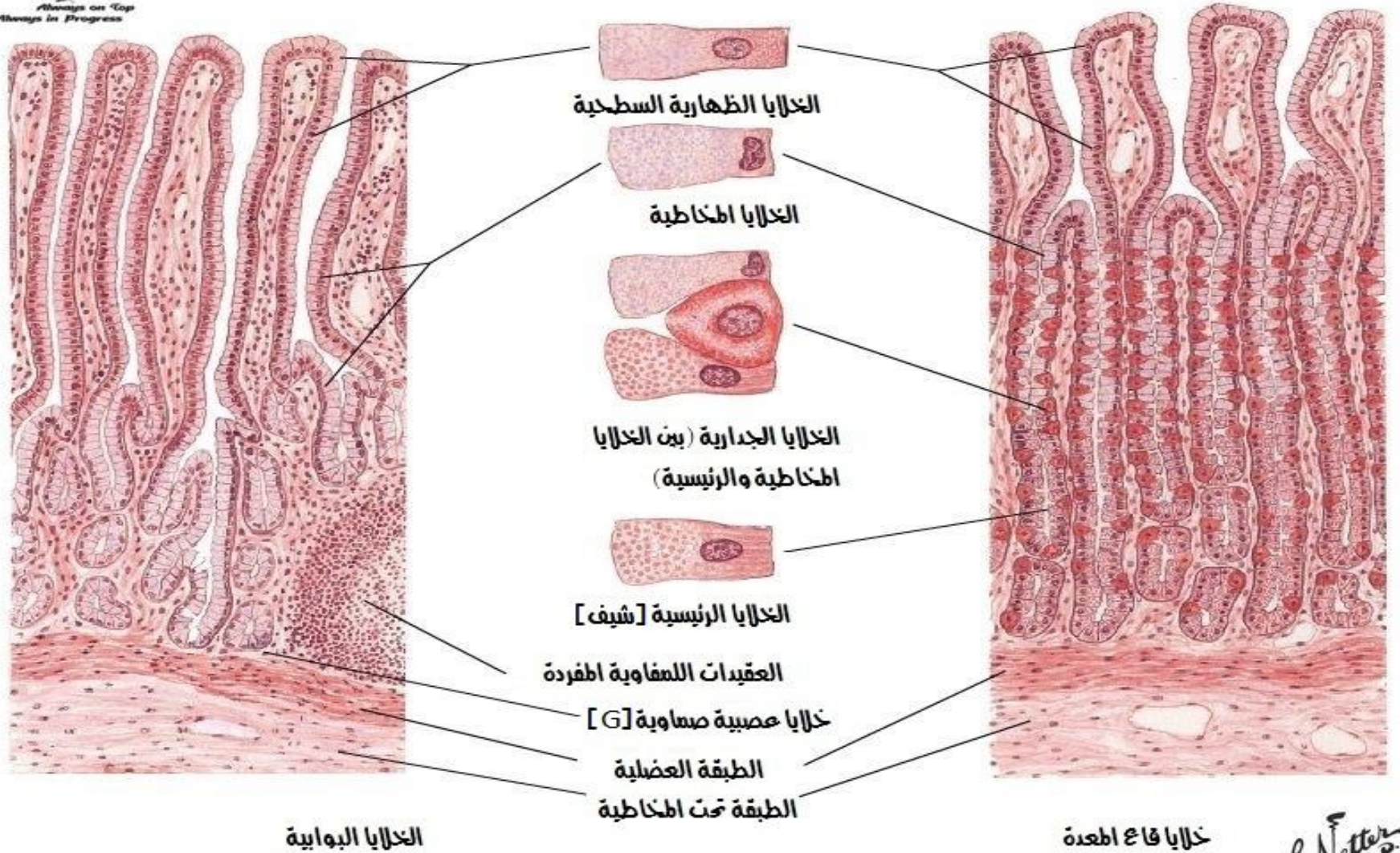


Dream Team
2016
Always on Top
Always in Progress

F. Netter M.D.
© IGV

Dream Team
2016
Always on Top
Always in Progress

مخاطية الأمعاء نسيجياً



F. Netter M.D.
© IGV

العضلات الطولية للمريء

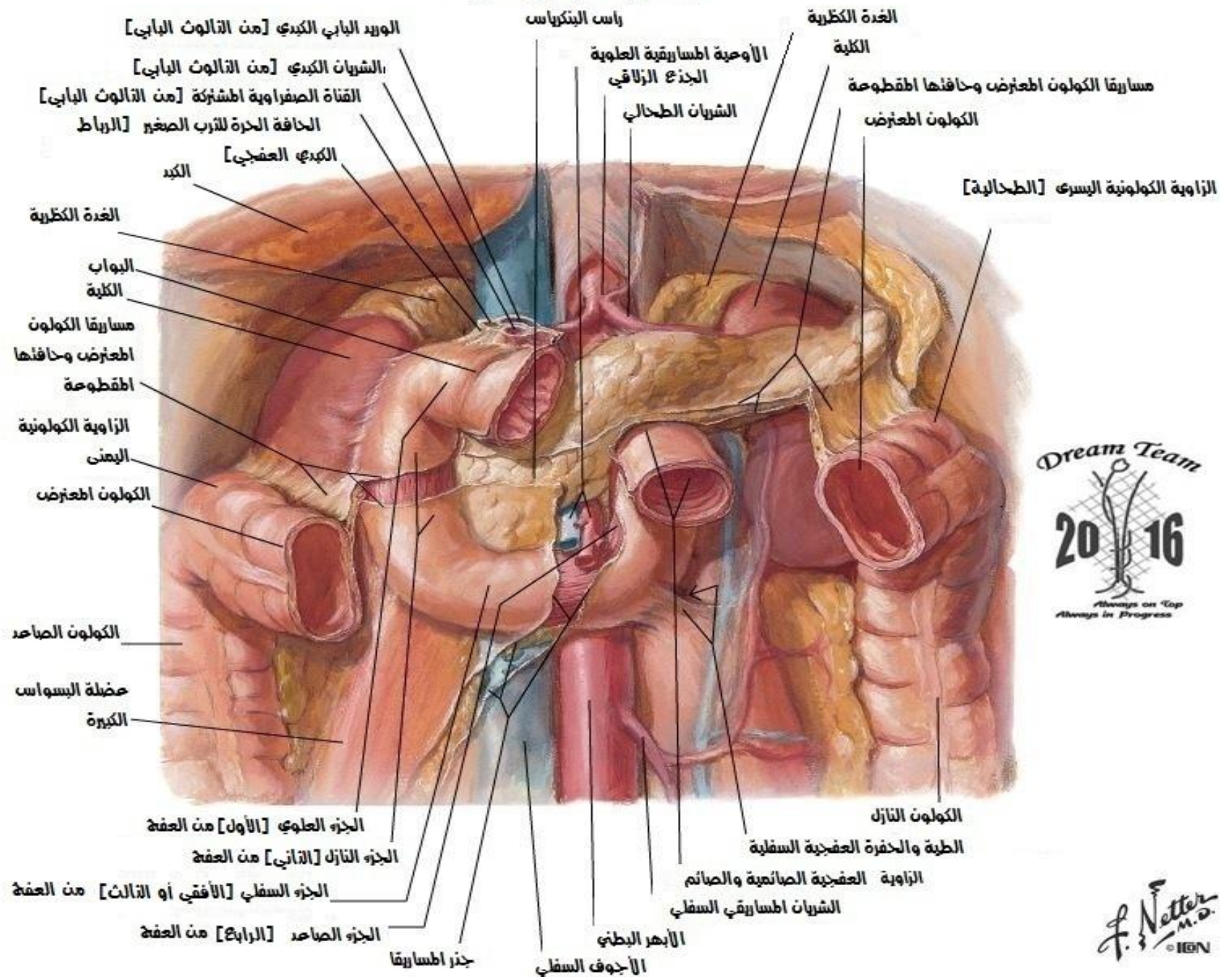
الطبقة الخارجية الطولية للمعدة [توجد بشكل رئيسي في الإخفاء الكبير والصغير للمعدة في الجزء البوابي]

الطبقة العضلية المتوسطة الدائرية للمعدة

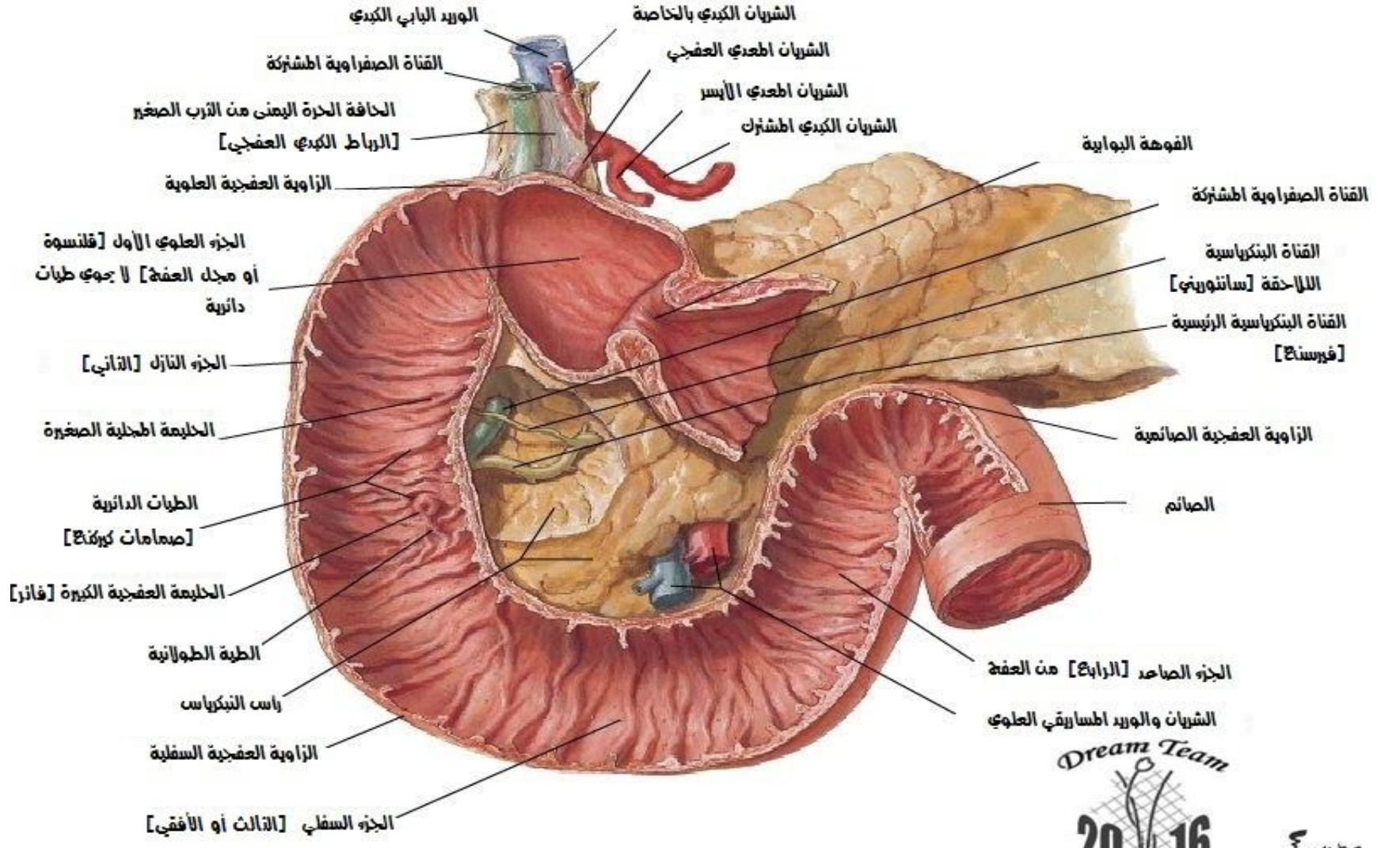
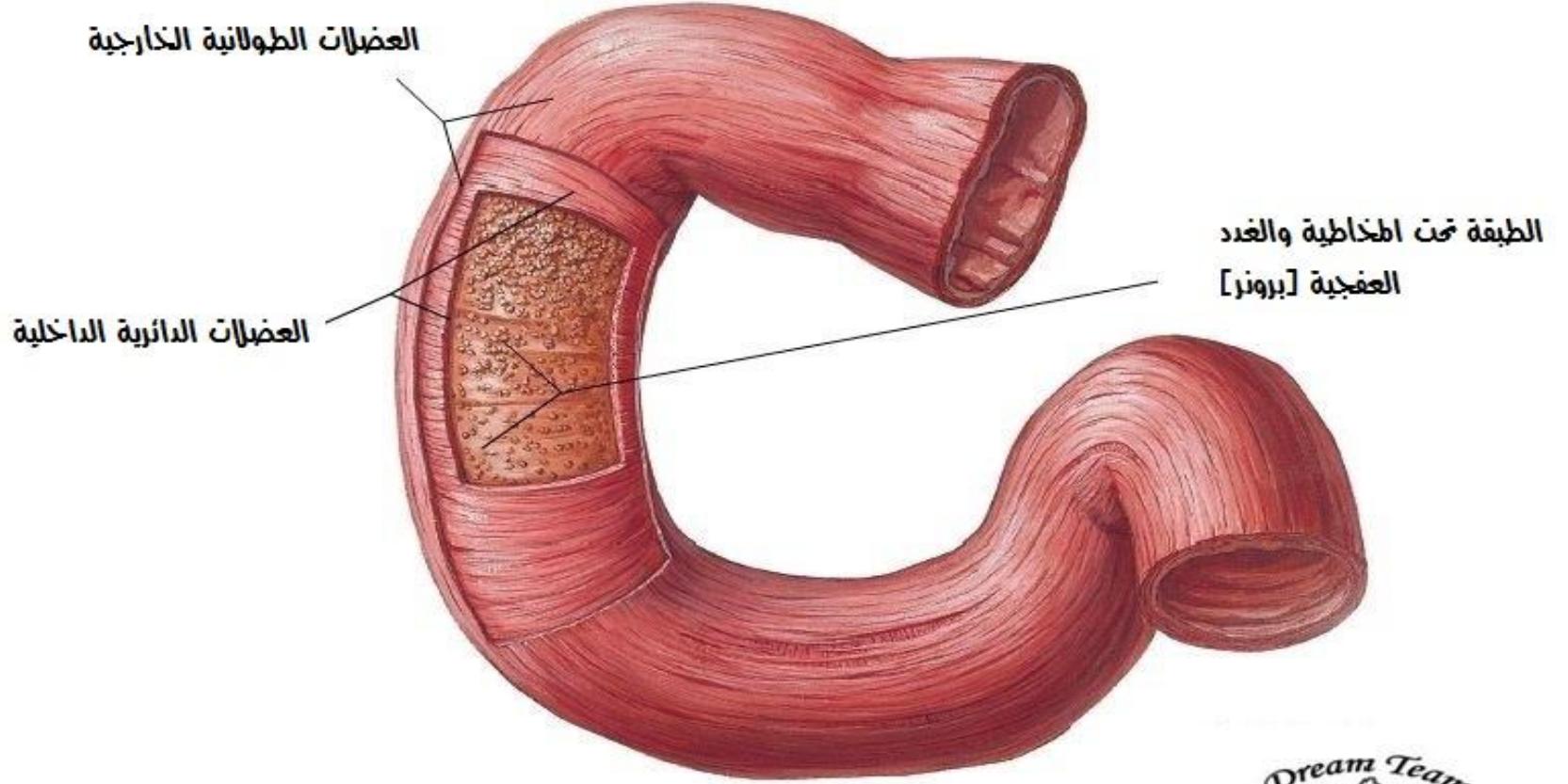
العضلات الطولية للعفج

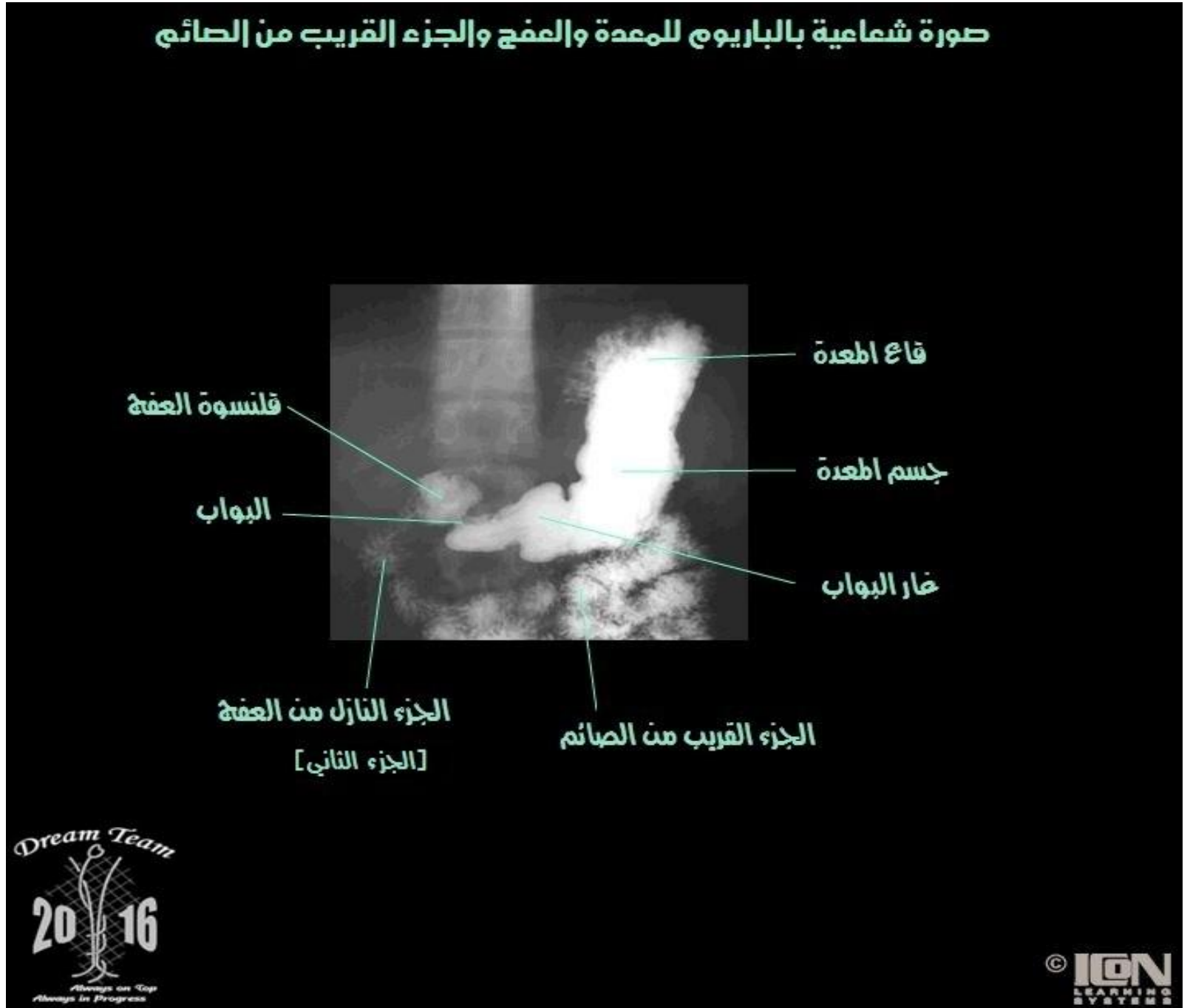Dream
20

العفج في المكان

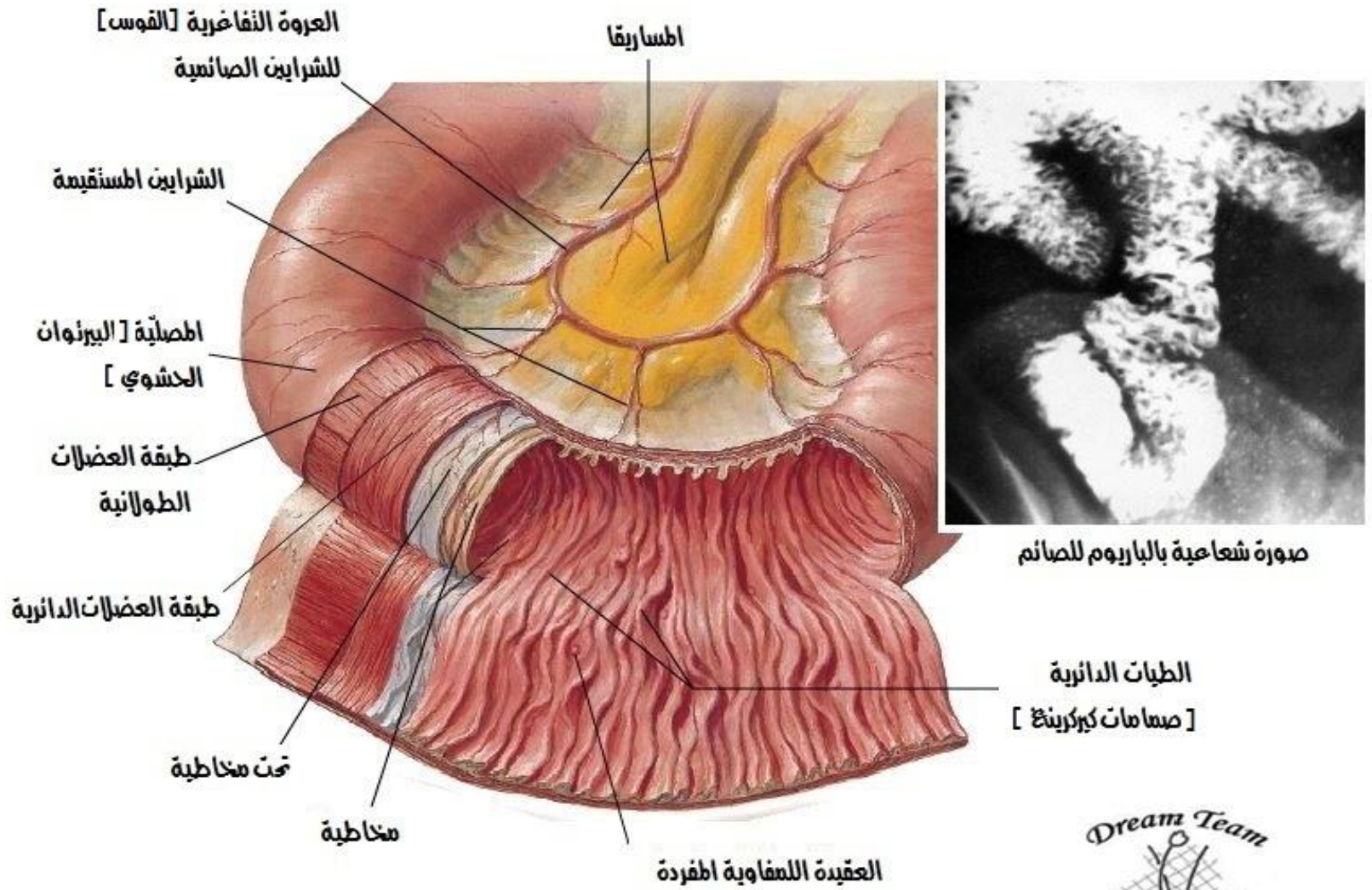


مخاطية العفج

البنية العظمية للعفج
طبقات الجدار

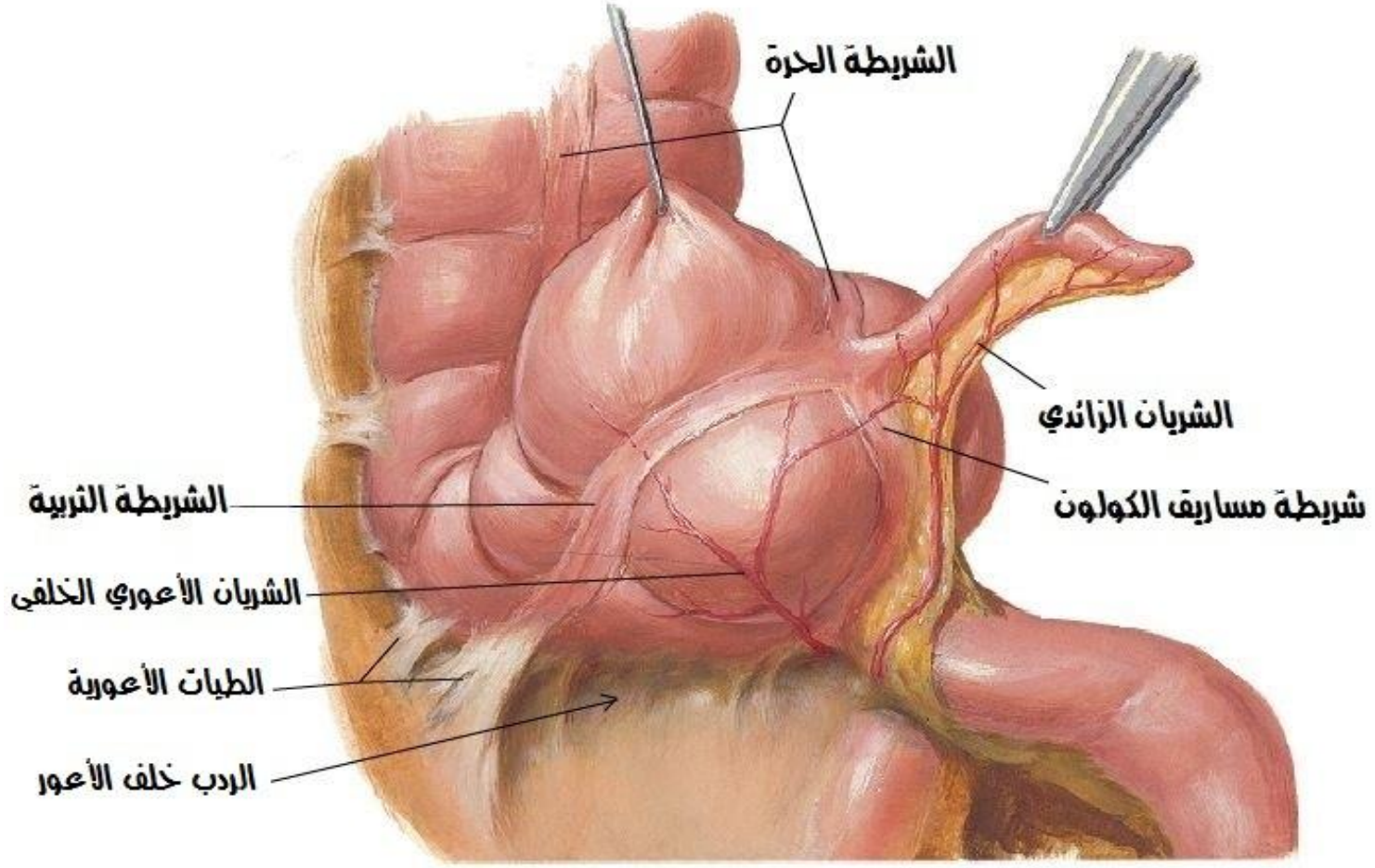


المخاطية والبنية المعوية للصائم



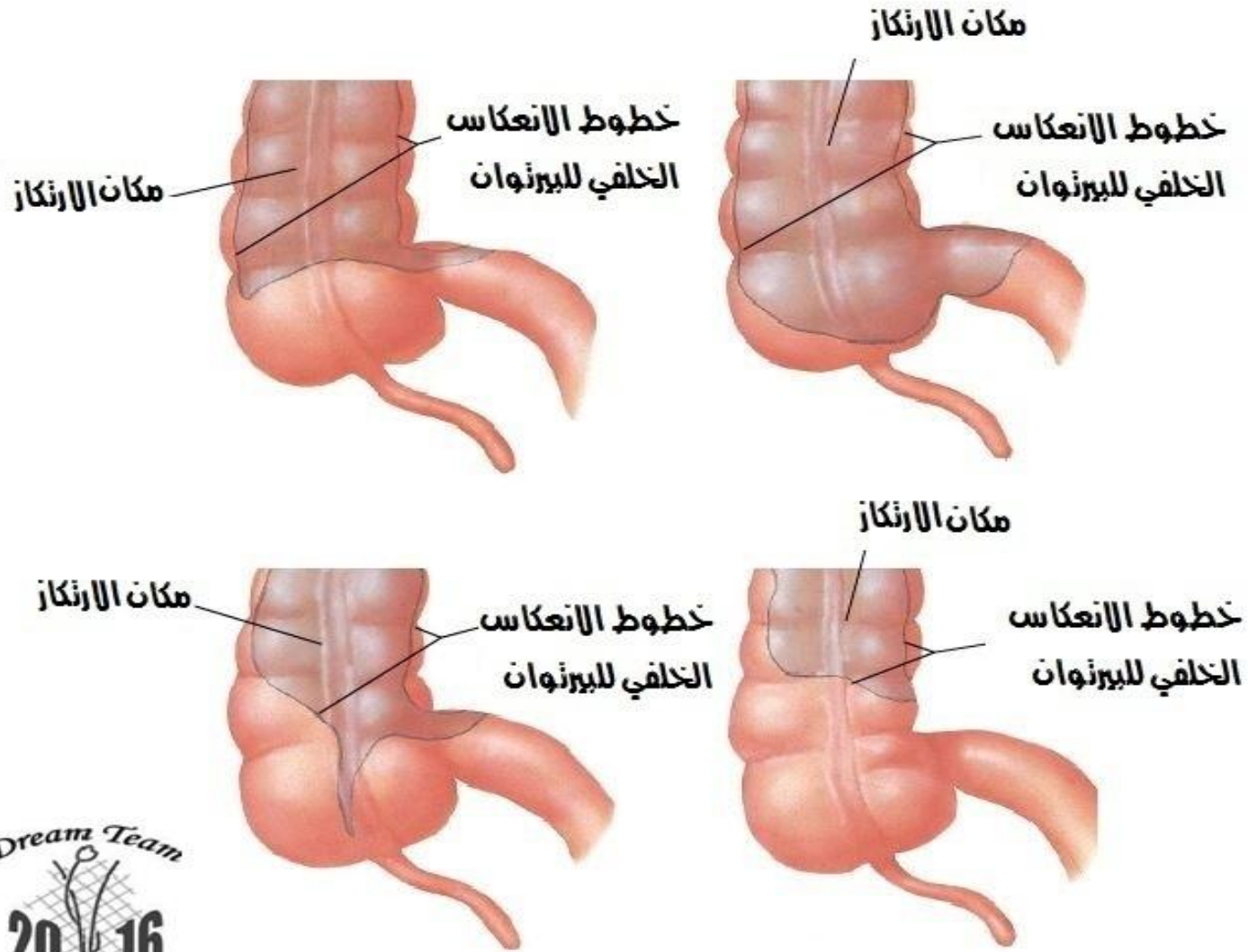


الناحية اللفائفية الأوروية الردب خلف الأعور مكشوف



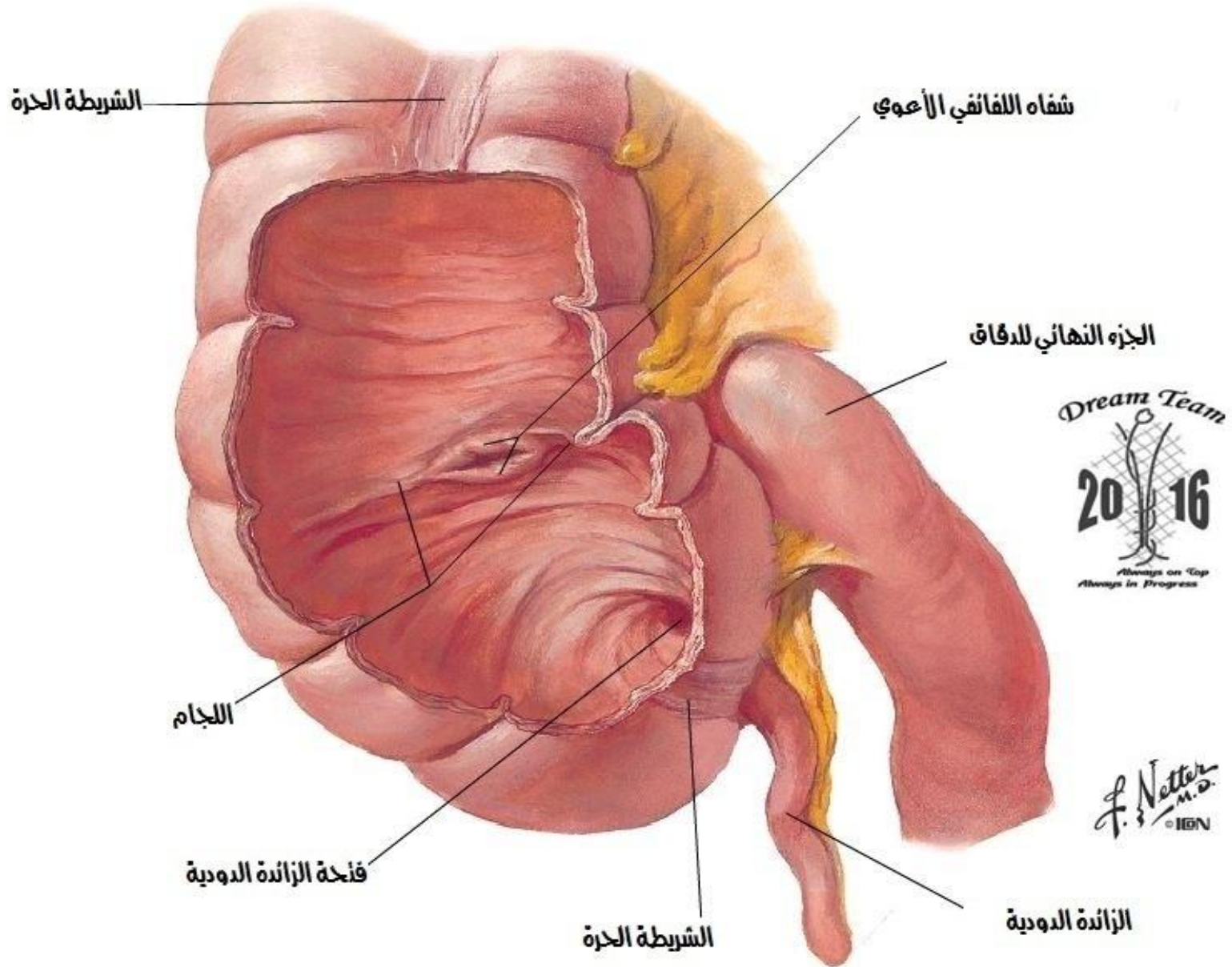
F. Netter M.D. © 1974

الناحية اللفائفية الأوروية إخلاف الارتباط الخلفي للبيرنوا

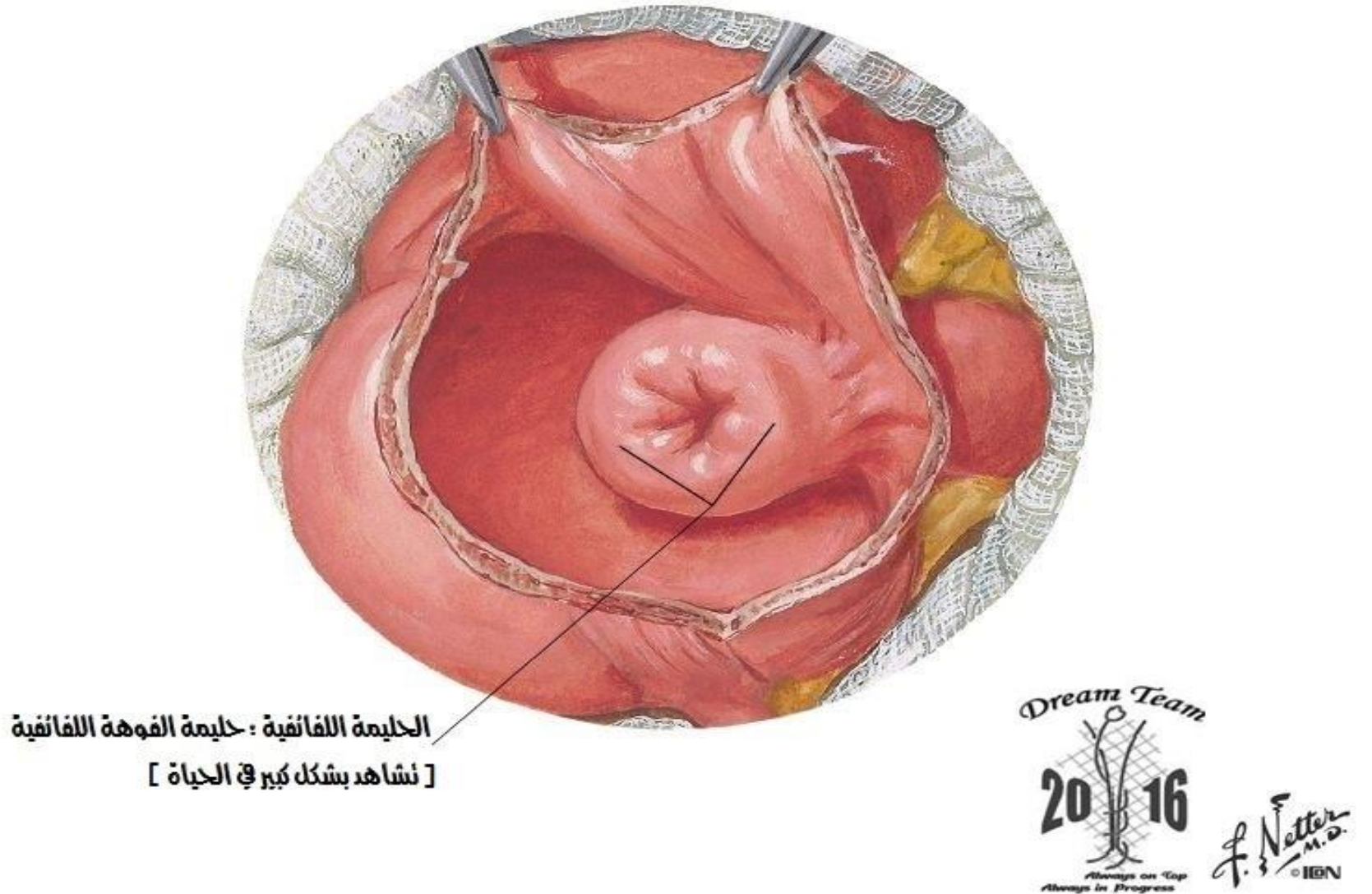


F. Netter M.D. © 1974

الناحية اللفائفية الأعورية شفة المصرّة اللفائفية الأعورية

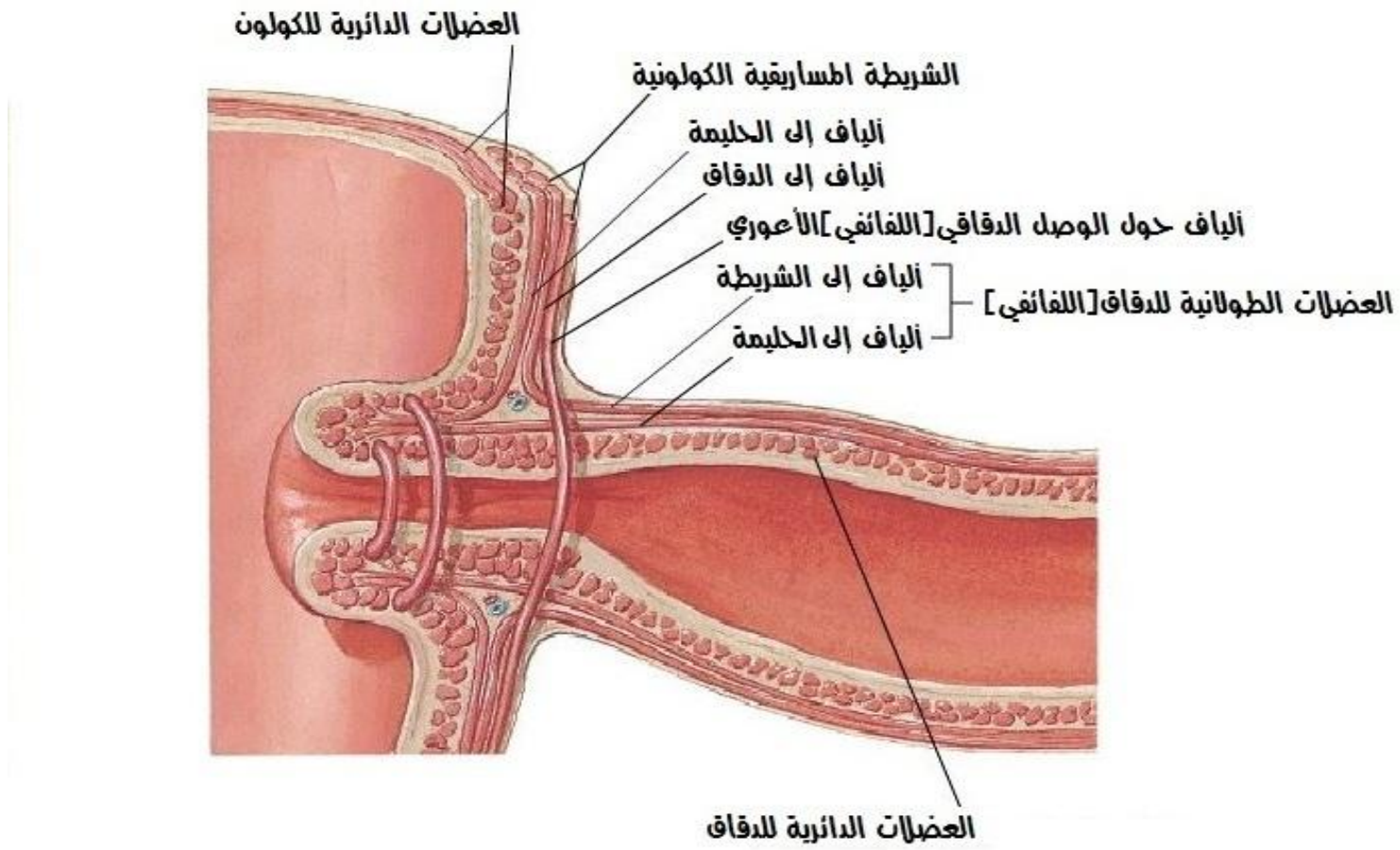


الناحية اللفائفية الأعورية حليمة من المصرّة اللفائفية الأعورية





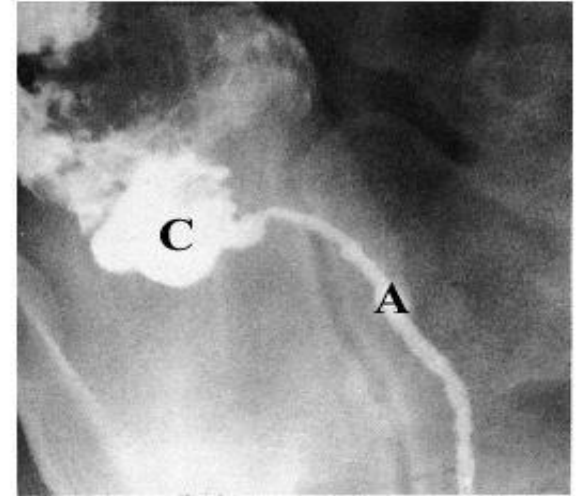
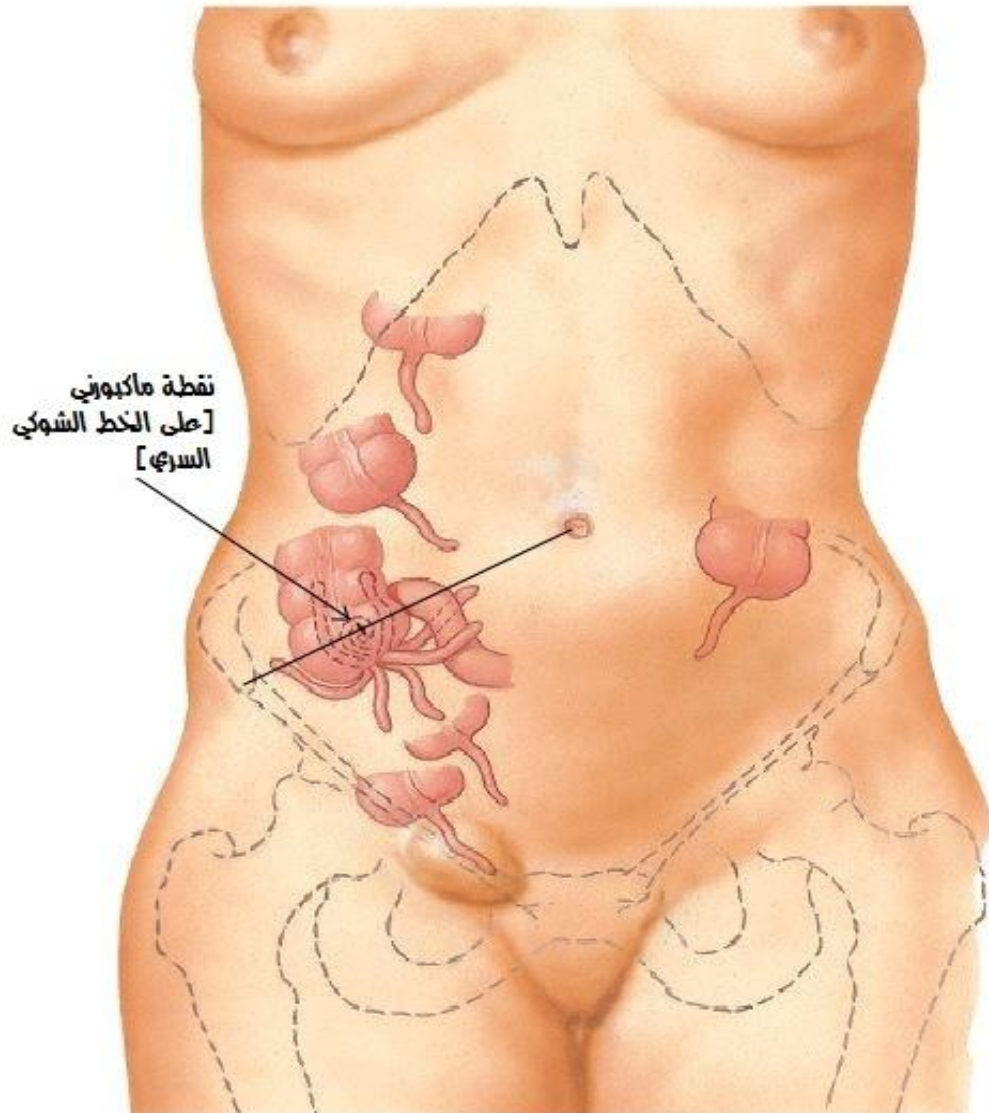
الناحية اللفائفية الأعورية مخطط للألياف العضلية للفوهة اللفائفية



F. Netter M.D. I.B.N.



الزائدة الدودية نوعان في الموقع

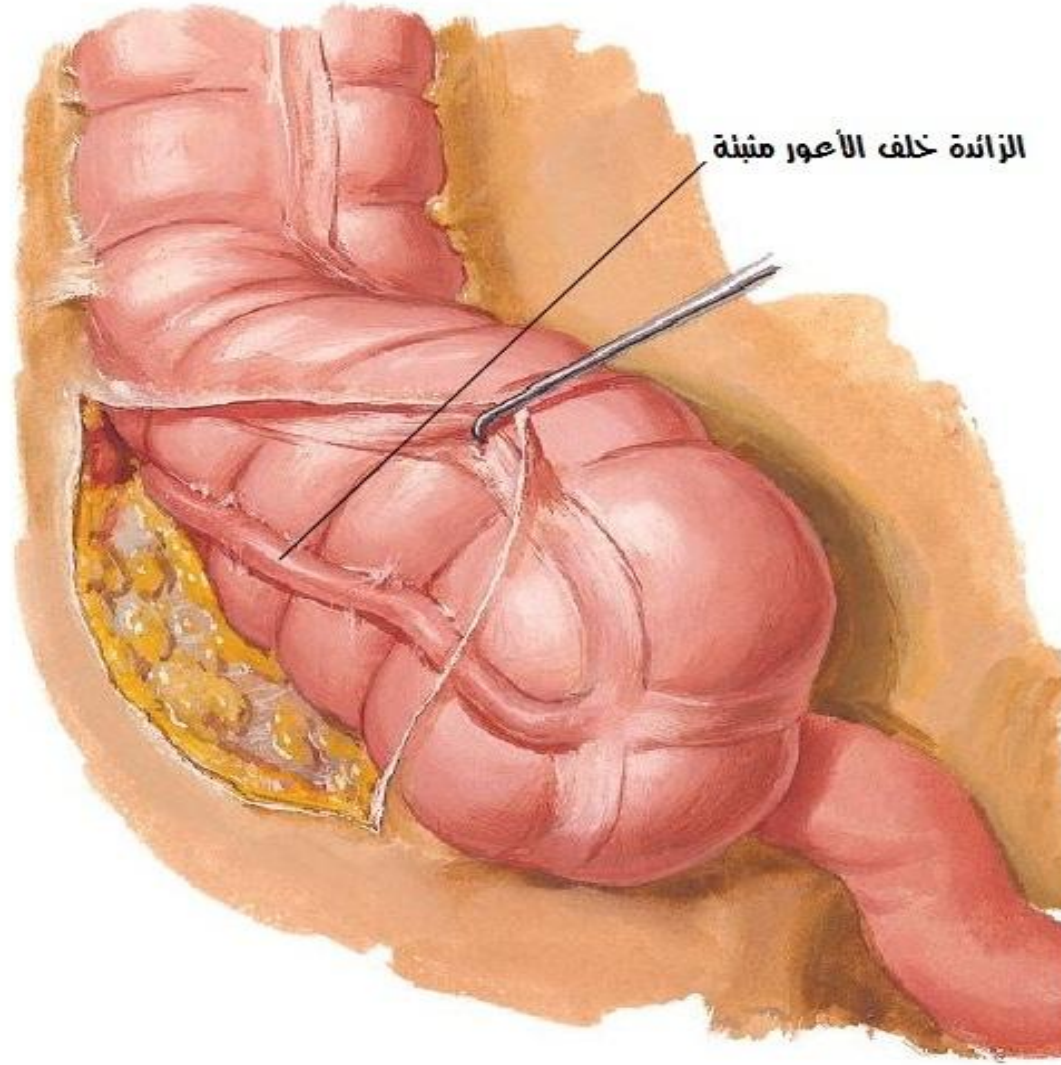


صورة شعاعية بالباريوم لزائدة دودية طويلة غير احتياحية
[A تشير للزائدة - C تشير للأعور]

F. Netter M.D. I.B.N.



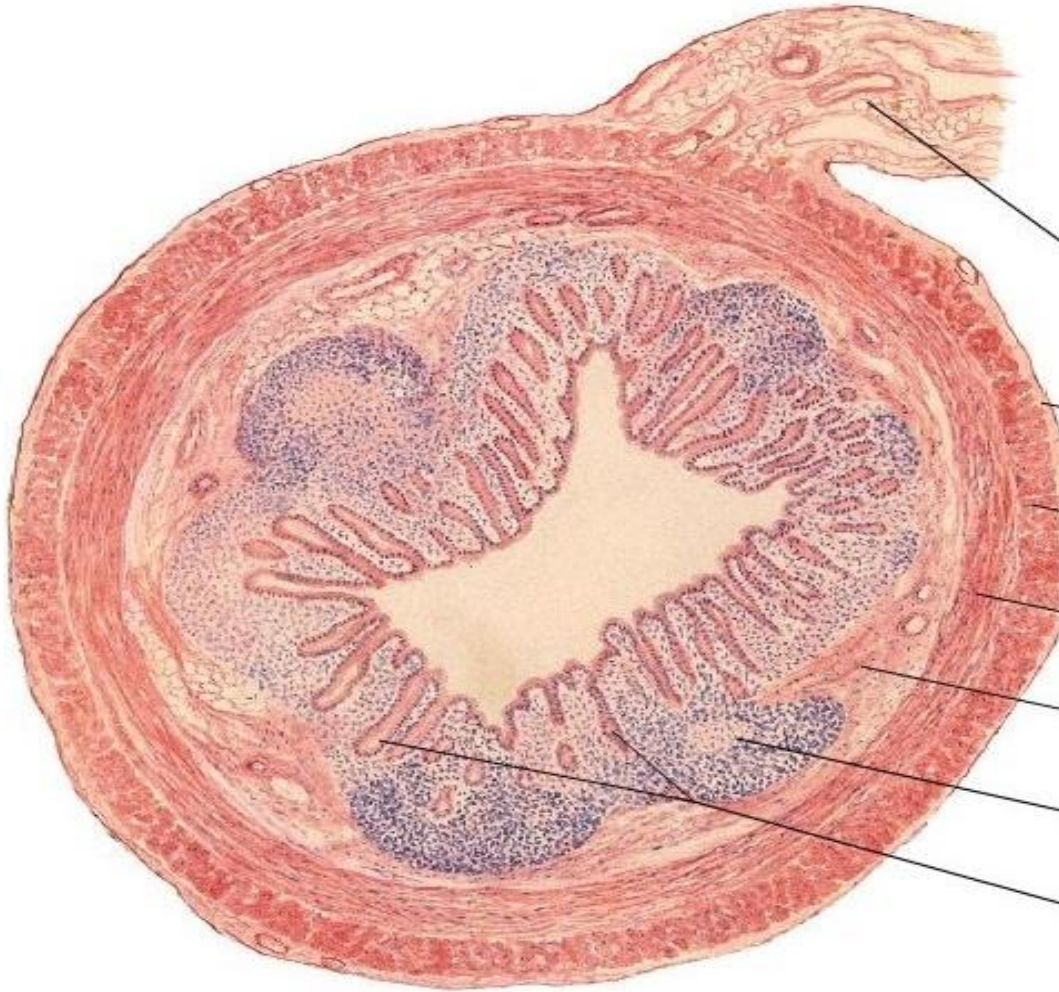
الزائدة الدودية مثبتة خلف الأعور



F. Netter M.D. IEN



الزائدة الدودية مقطع معترض



مساريقا الزائدة

الطبقة المصليّة [البيرنوان الحشوي]

العضلات الطولانية

العضلات الدائرية

الطبقة تحت المخاطية

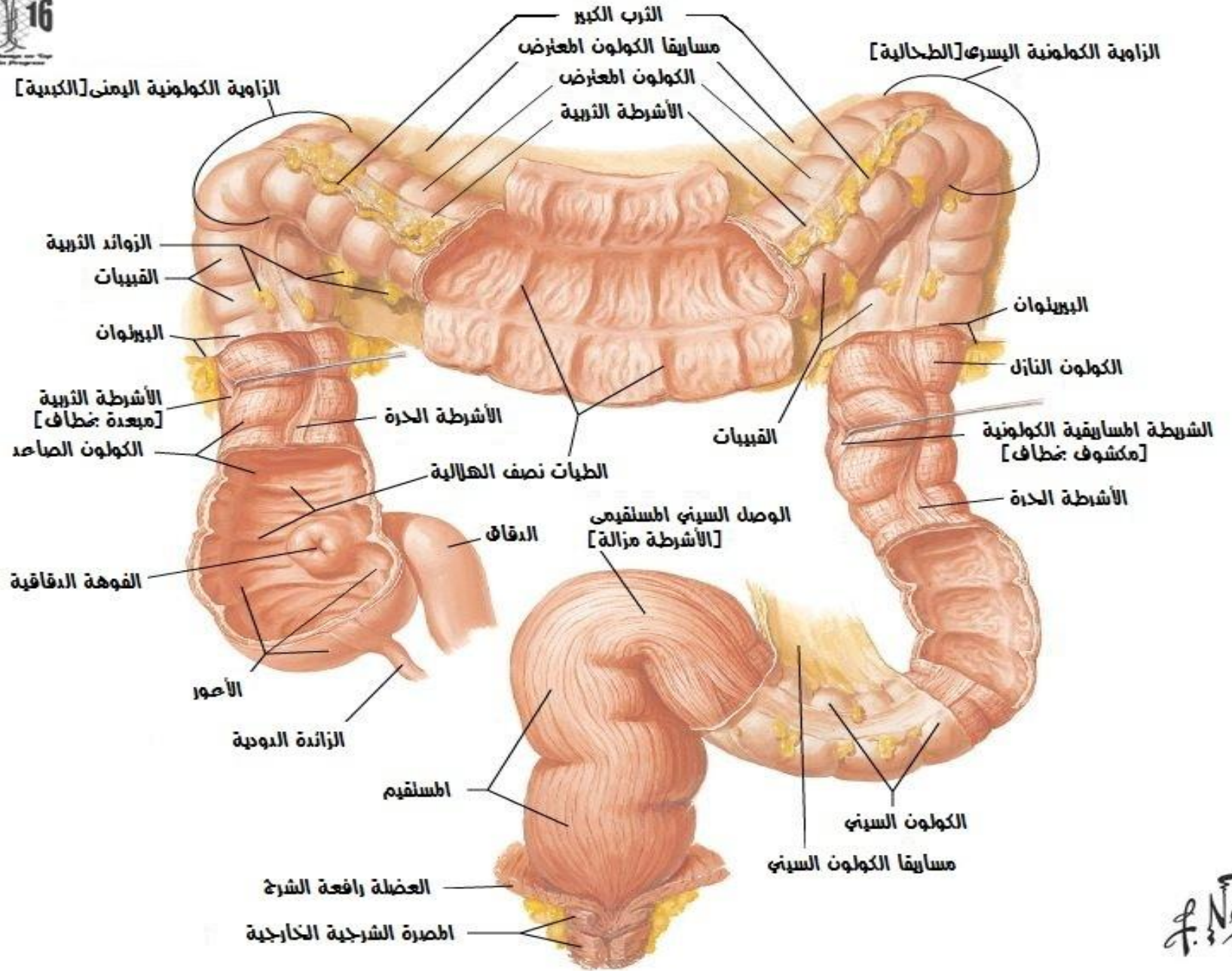
العقيدات اللمفية المكسدة

خبايا ليبركون

F. Netter M.D. IEN



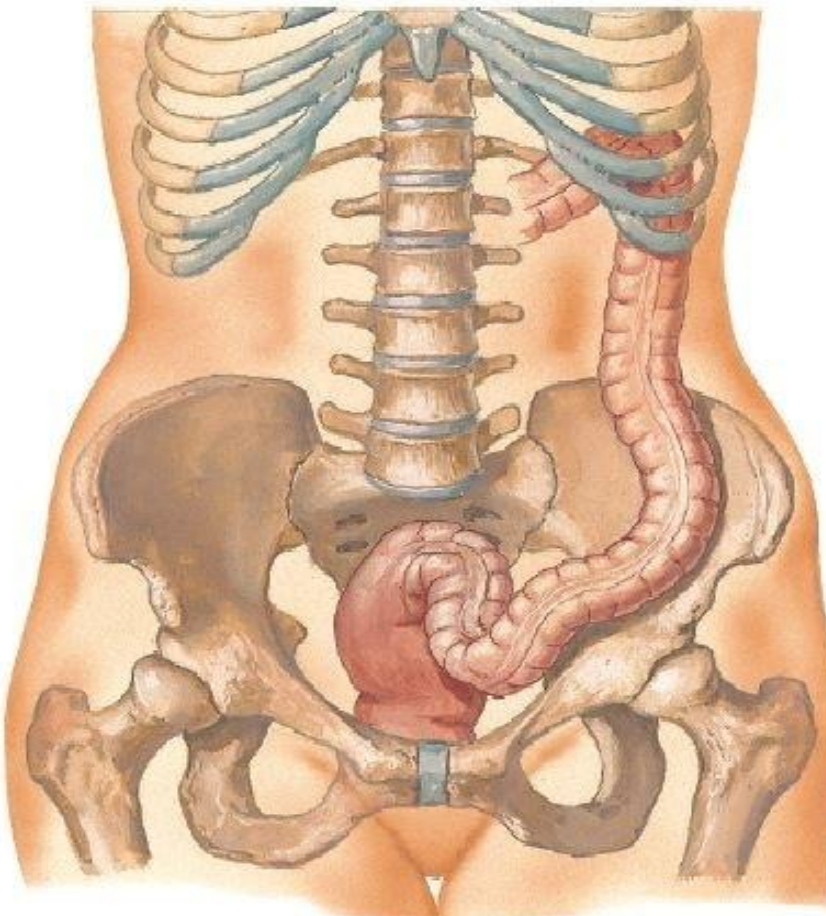
المخاطية ونحت المخاطية للأمعاء الفليضة



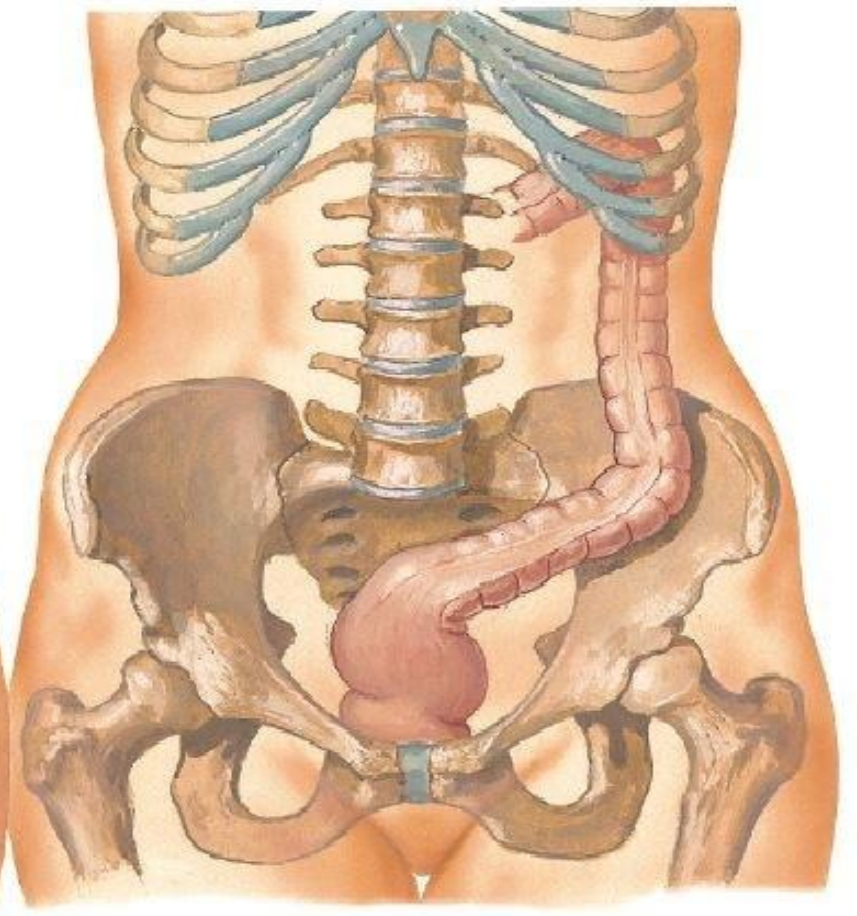
F. Netter M.D. I.B.N.



الكولون السيني نوع في الموقع



نموذجي

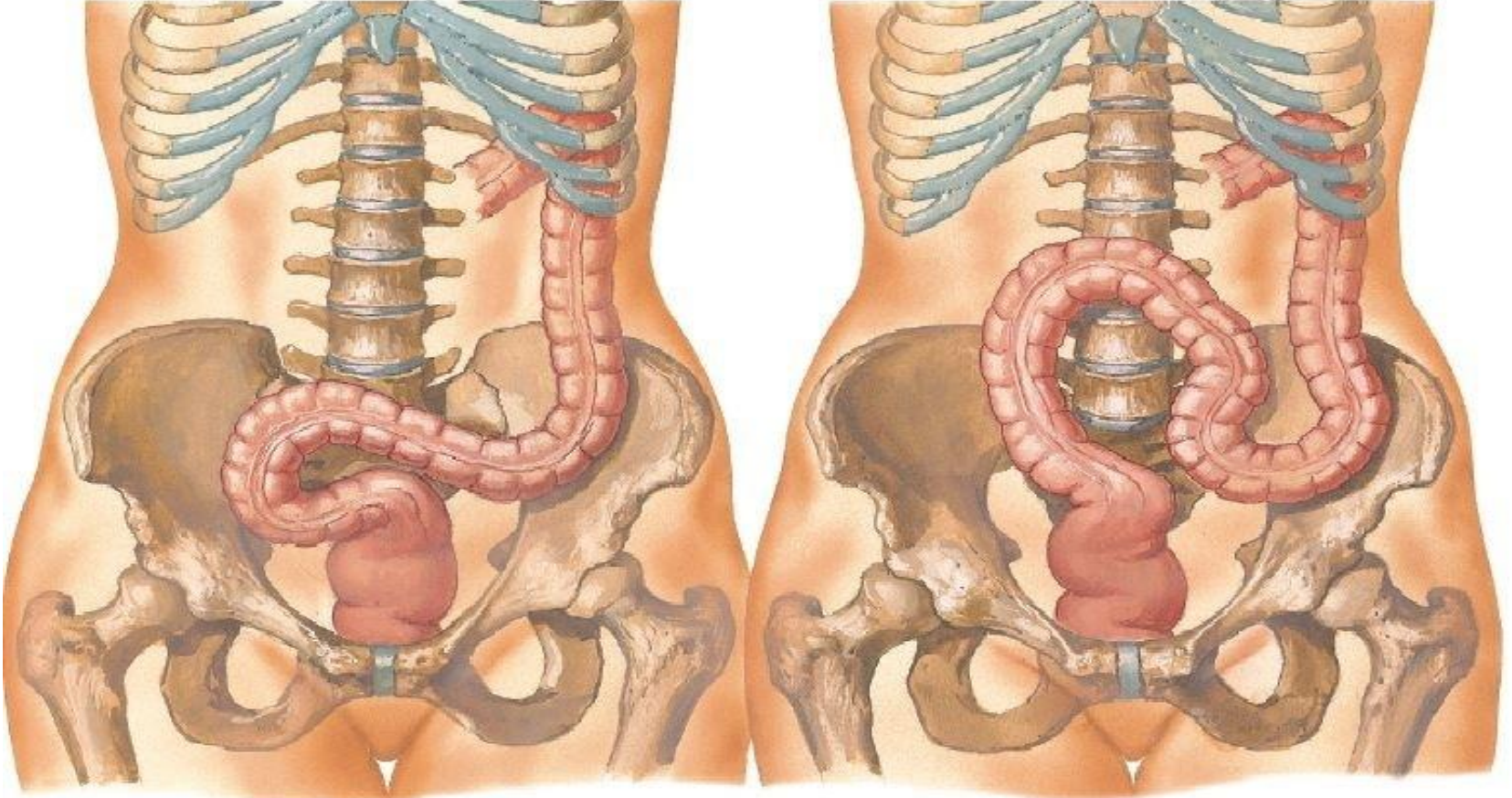


قصير، مستقيم، منحرف باتجاه الحوض

F. Netter M.D. I.B.N.



الكولون السيني نوع في الموقع



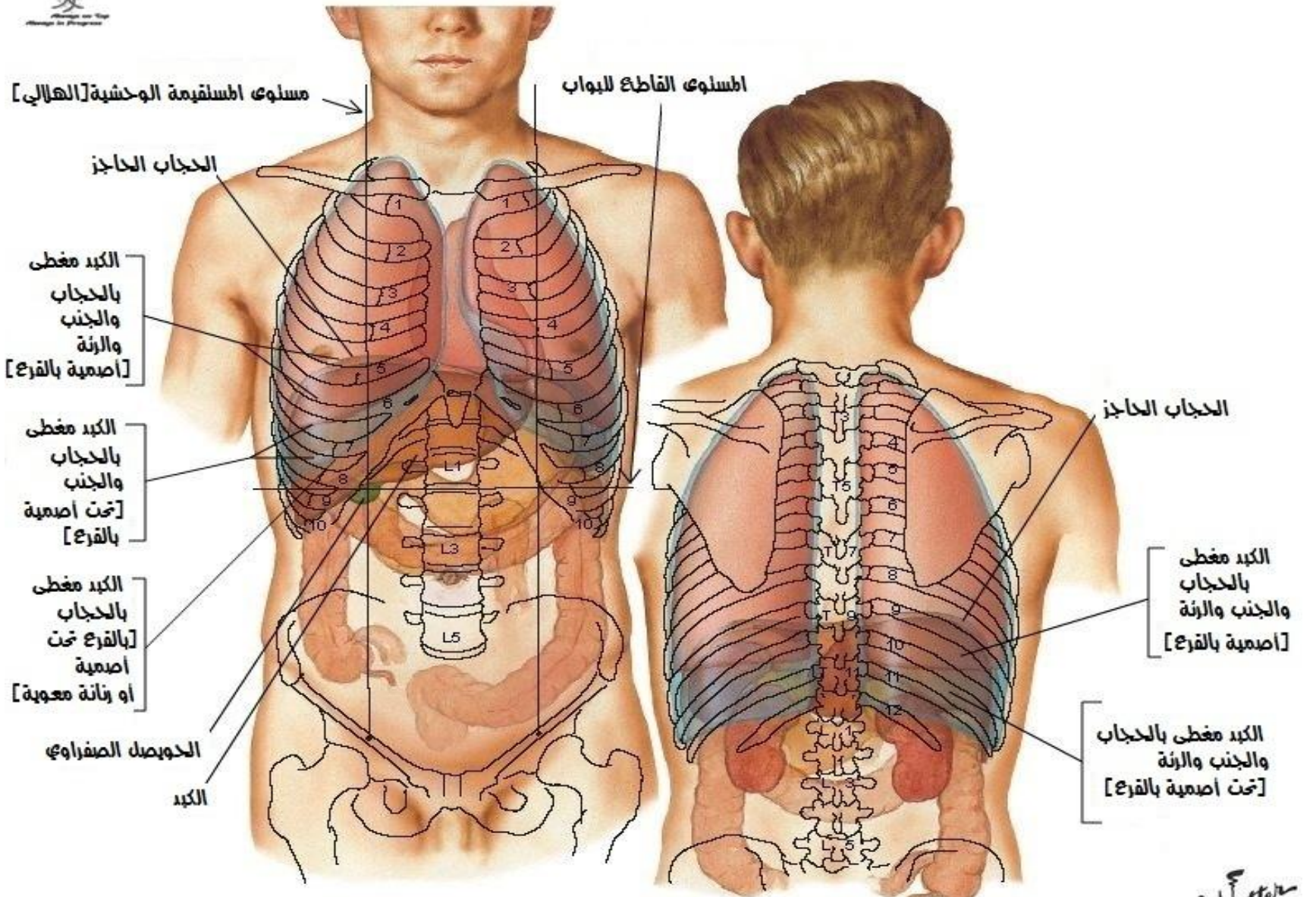
التفاف عروني للجانب الأيمن

الكولون صاعد للأعلى إلى البطن

F. Netter M.D.



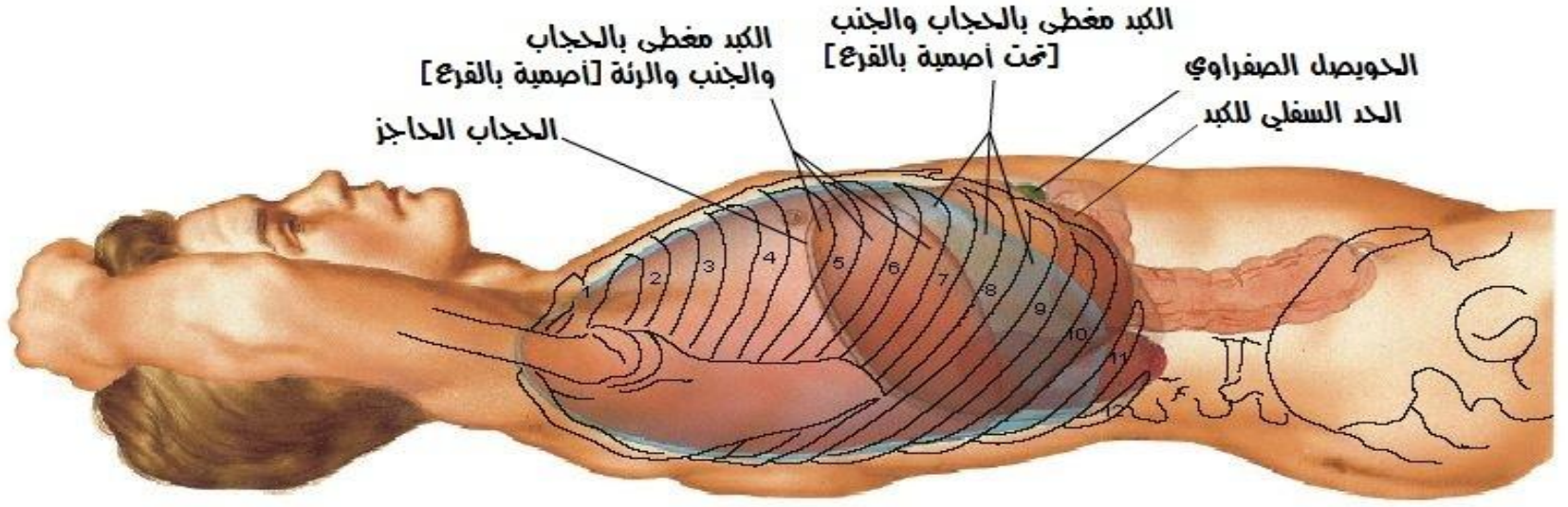
رسم تفصيلي للكبد منظر أمامي وخلفي



F. Netter M.D.



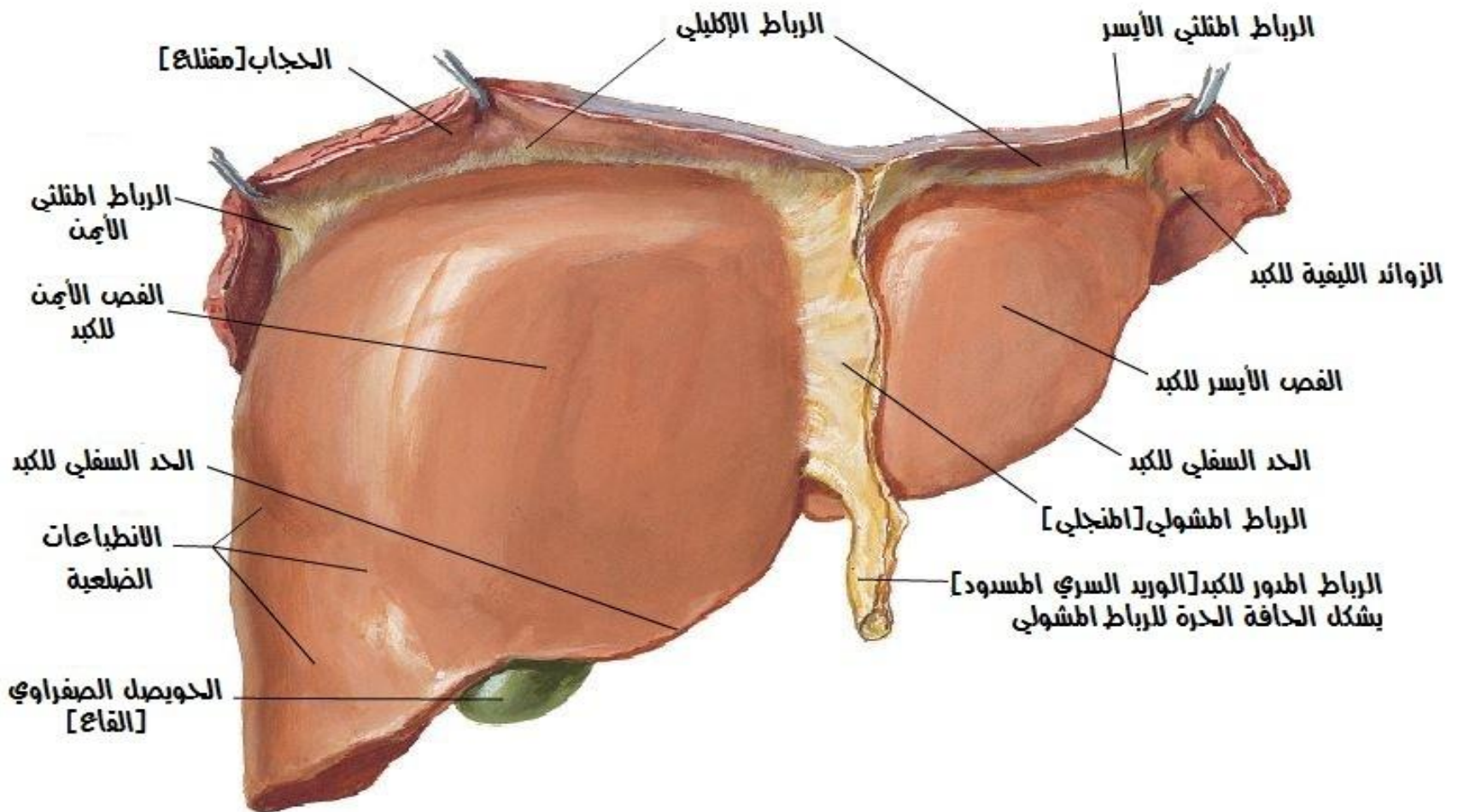
رسم تفصيلي للكبد منظر جانبي



f. Netter
M.D.
© 1997



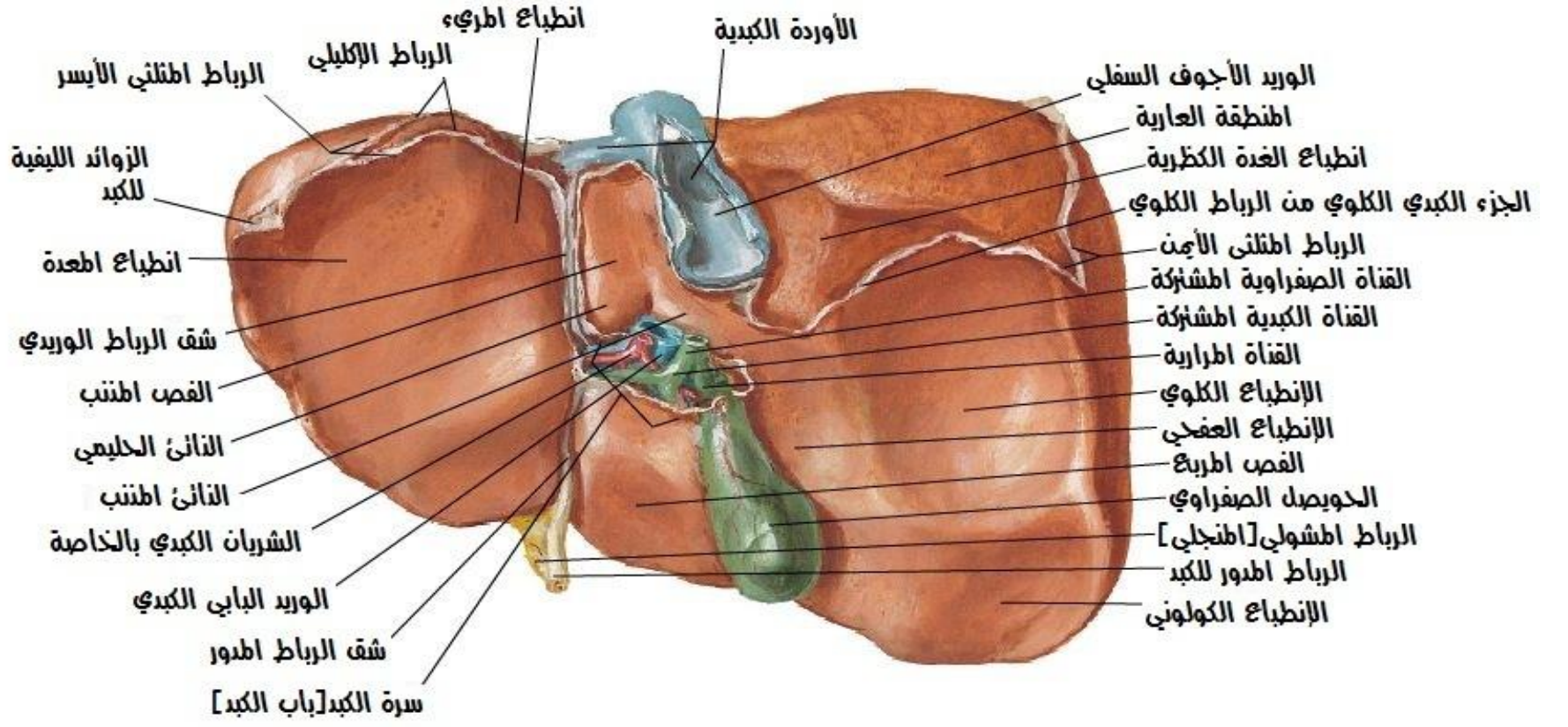
سطوح وقاع الكبد منظر امامي



f. Netter
M.D.
© 1997



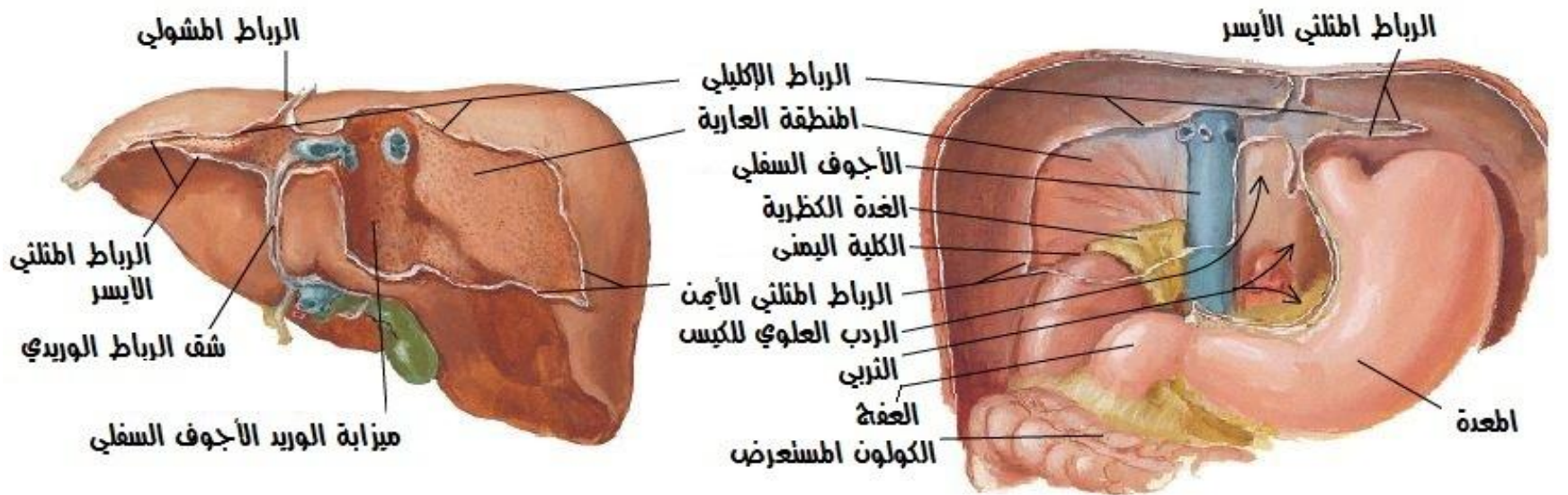
سطوح وقاع الكبد السطح الحشوي



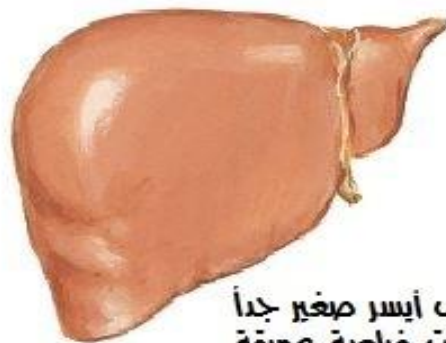
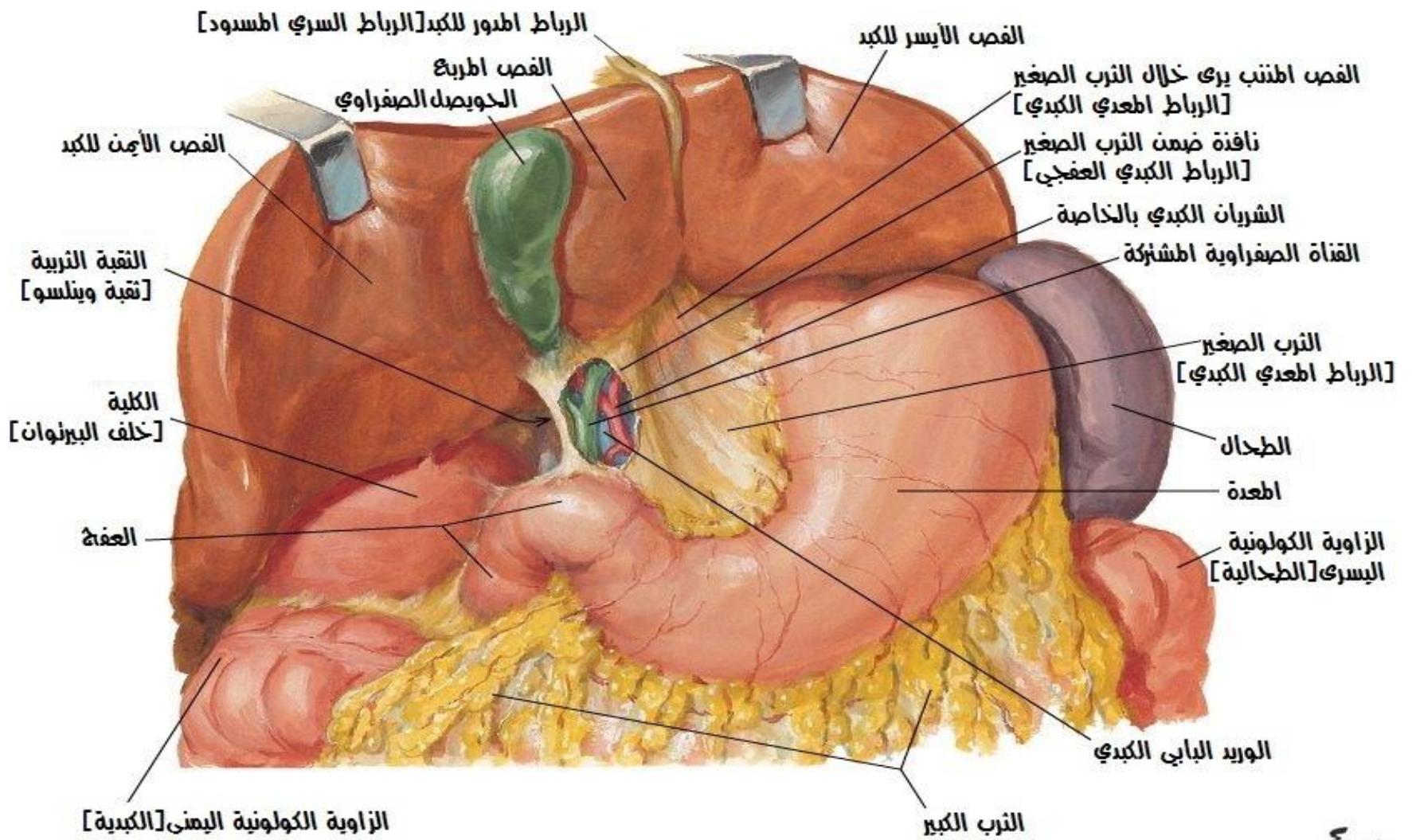
F. Netter M.D. © 1974



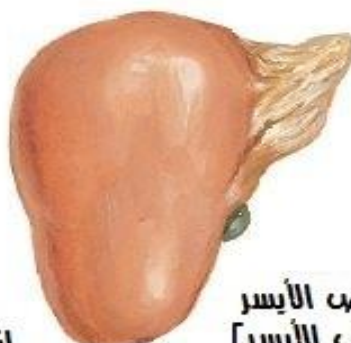
سطوح وقاع الكبد منظر خلفي وقاع [سرير] الكبد



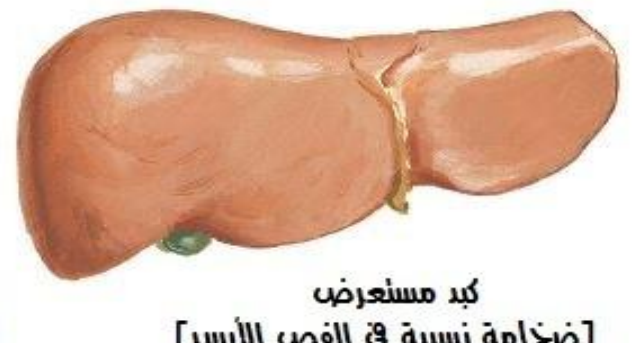F. Netter M.D. © 1974



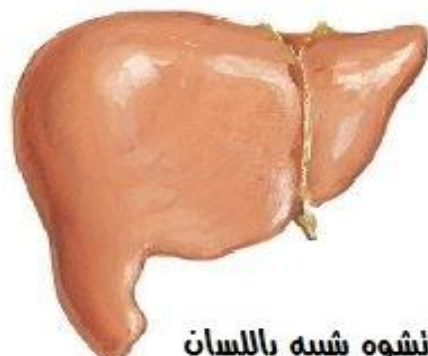
فصيص أيسر صغير جداً
انطباعات ضلعية عميقة



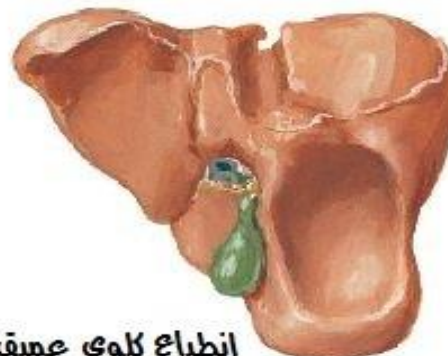
ضمور كامل للفص الأيسر
[انطباع وريد الباب الأيسر]



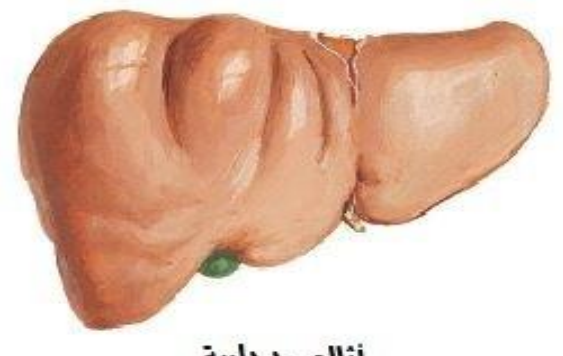
كبد مستعرض
[ضخامة نسبية في الفص الأيسر]



نشوه شبیه باللسان
[نشوء الفص الأيمن]



انطباع کلوہ عمیق جدا
[نضیق مشدود]

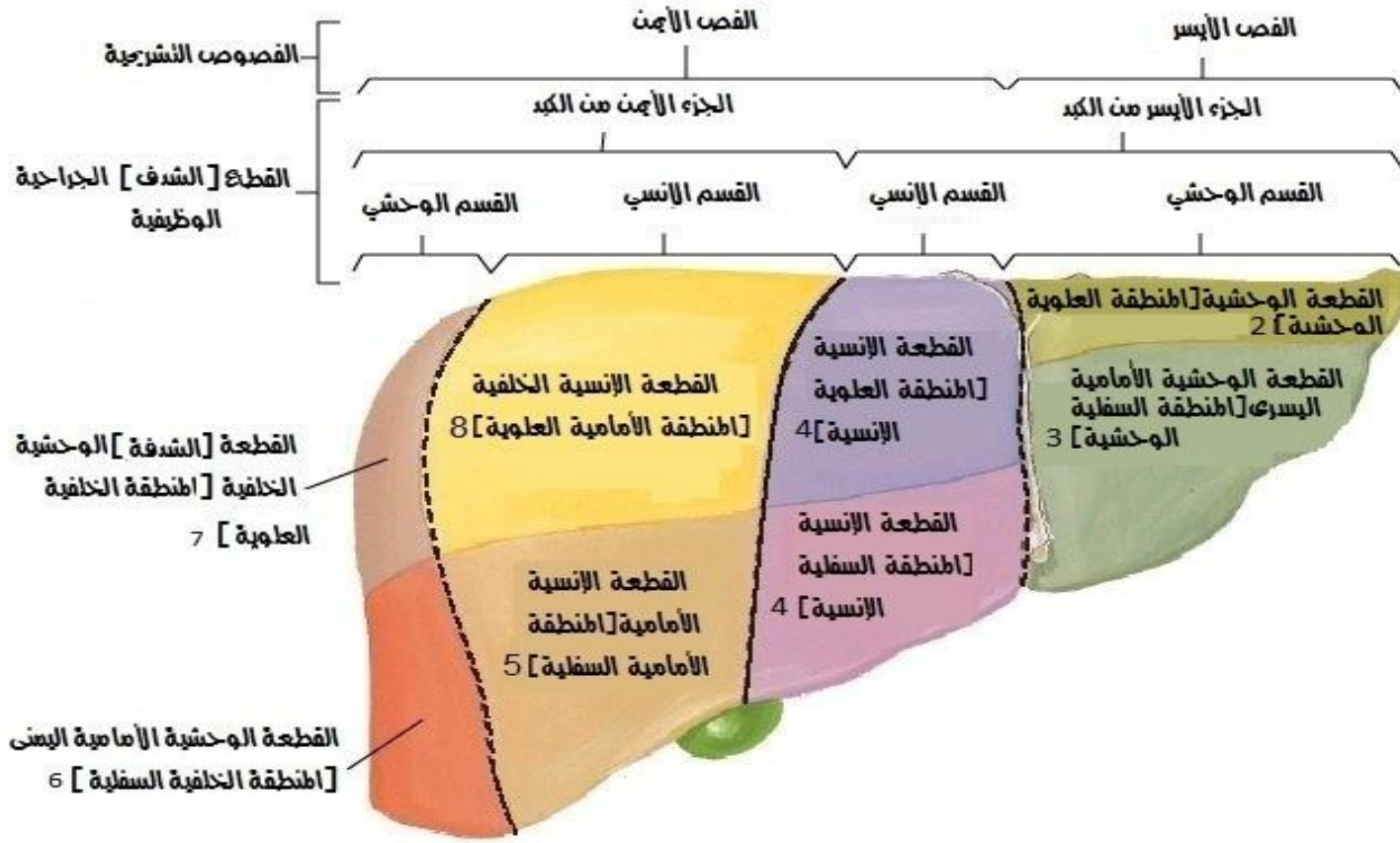


اثلام حجابية





الشدة والفصيصات الكبدية البابية سطح جداري

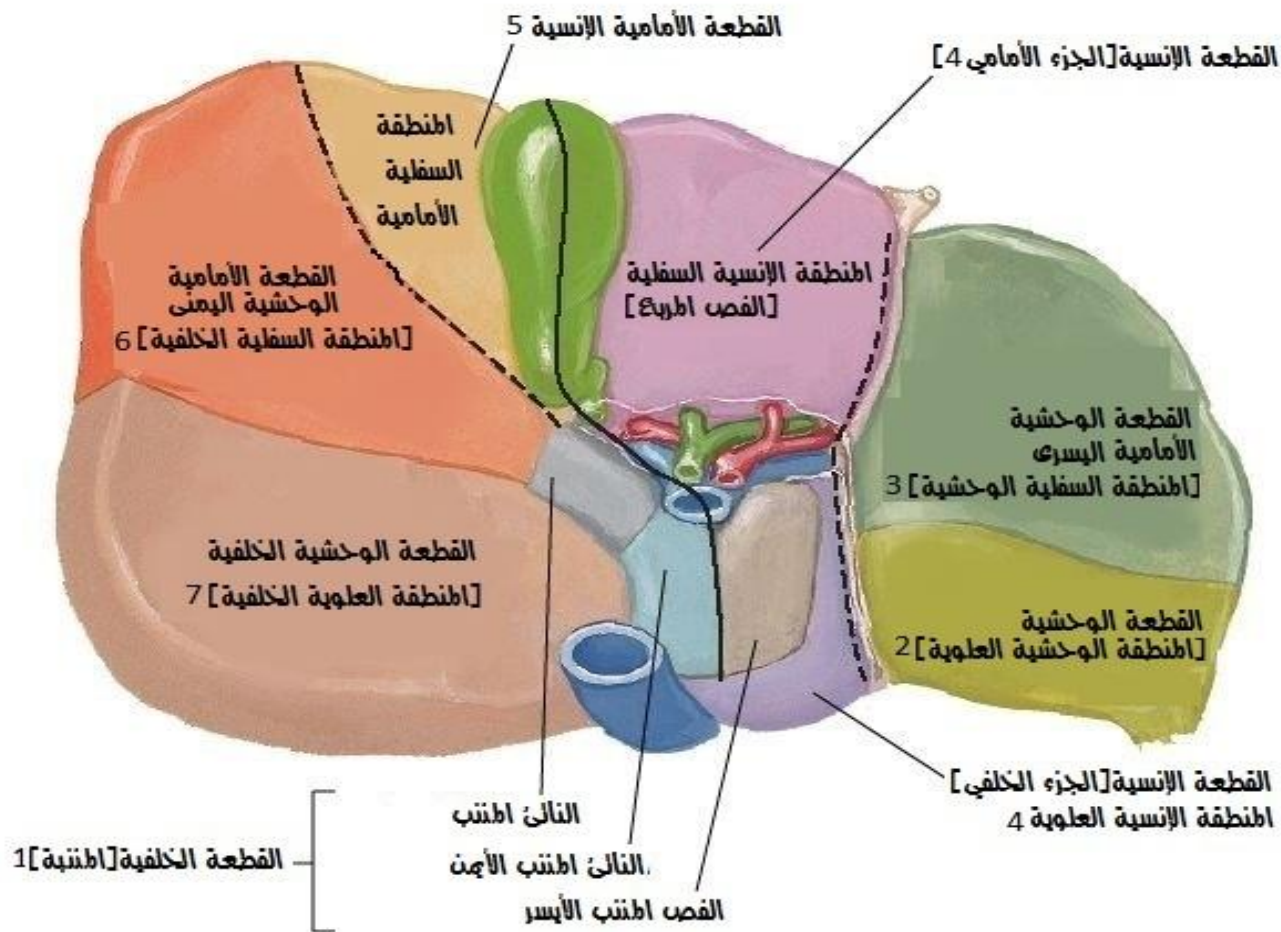


التقسيم إلى قطع معتمد على تفرعات القنوات الصفراوية والأوعية الكبدية وليس منسجم مع التقسيم التشريحي للفصوص

F. Netter M.D. ILLUSTRATIONS



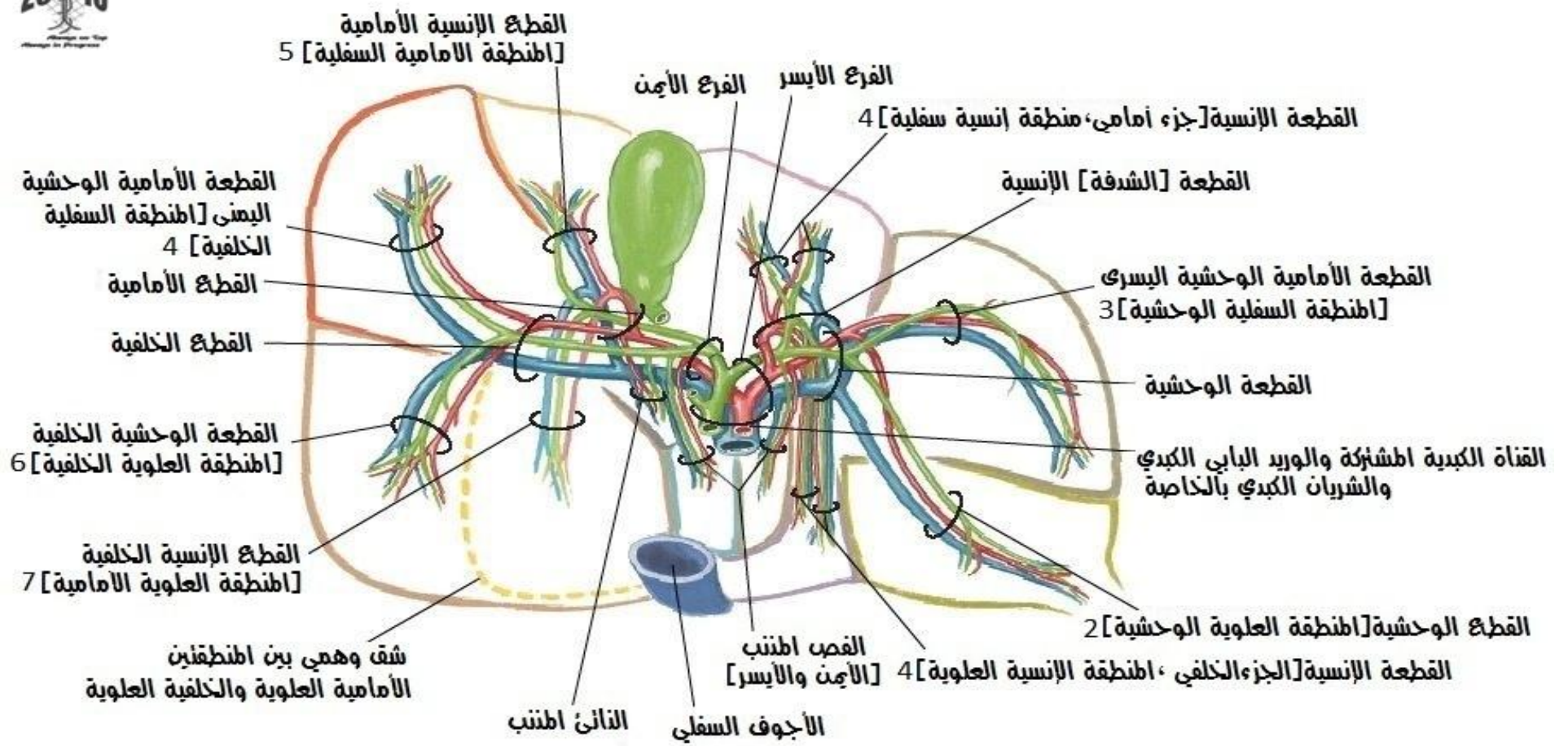
الشدة والفصيصات الكبدية البابية سطح حشوي



التقسيم إلى شدة يتركز على تشعب القنوات الصفراوية والأوعية الكبدية، أنها لا تتطابق تماماً مع التقسيم إلى فصوص

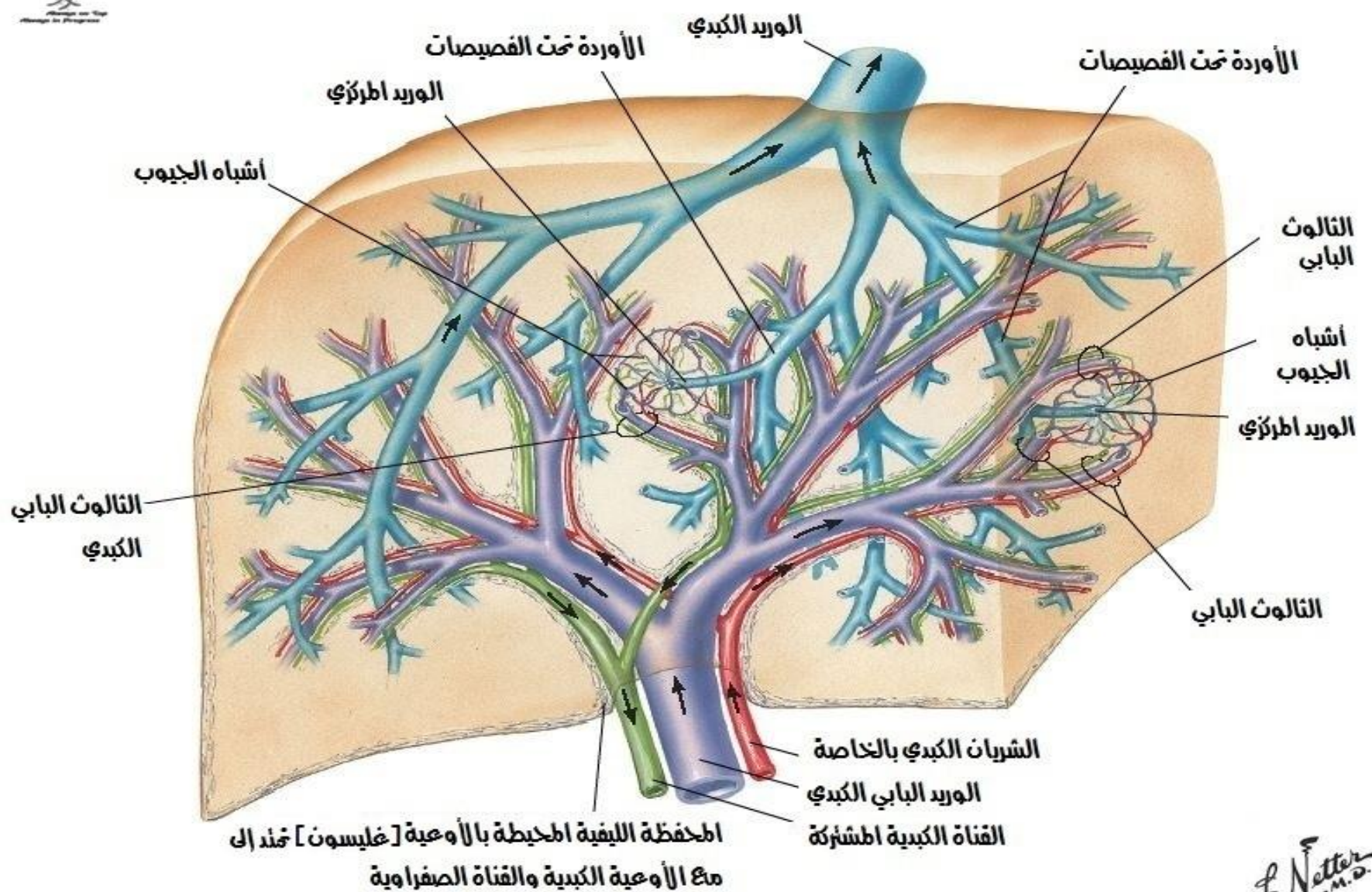
F. Netter M.D. ILLUSTRATIONS

نوزع الأوعية والقنوات الكبدية



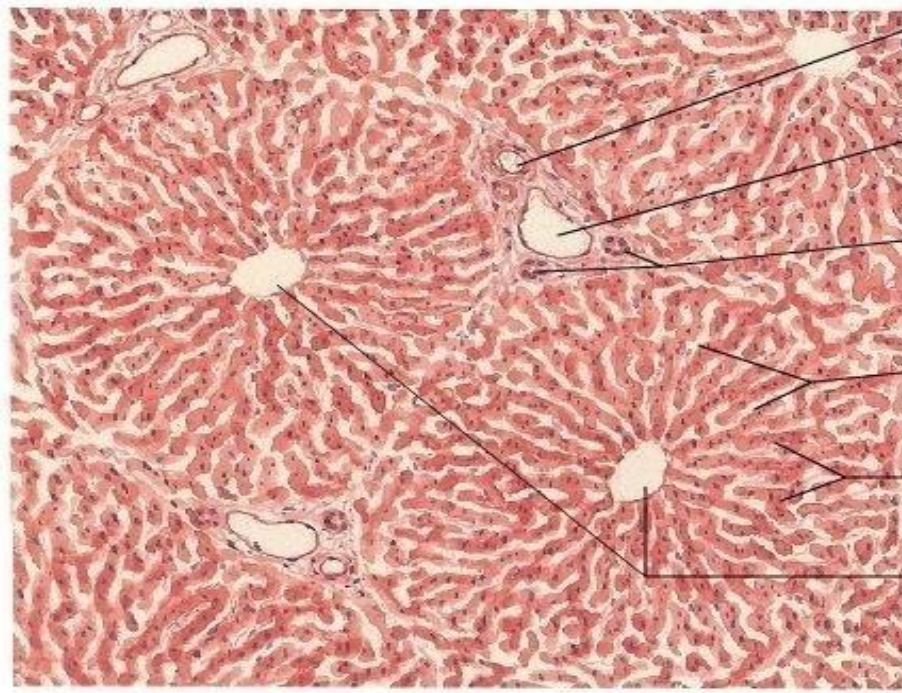
F. Netter
M.D.
© 1961

الجهاز الوعائي والقنوات داخل الكبدية



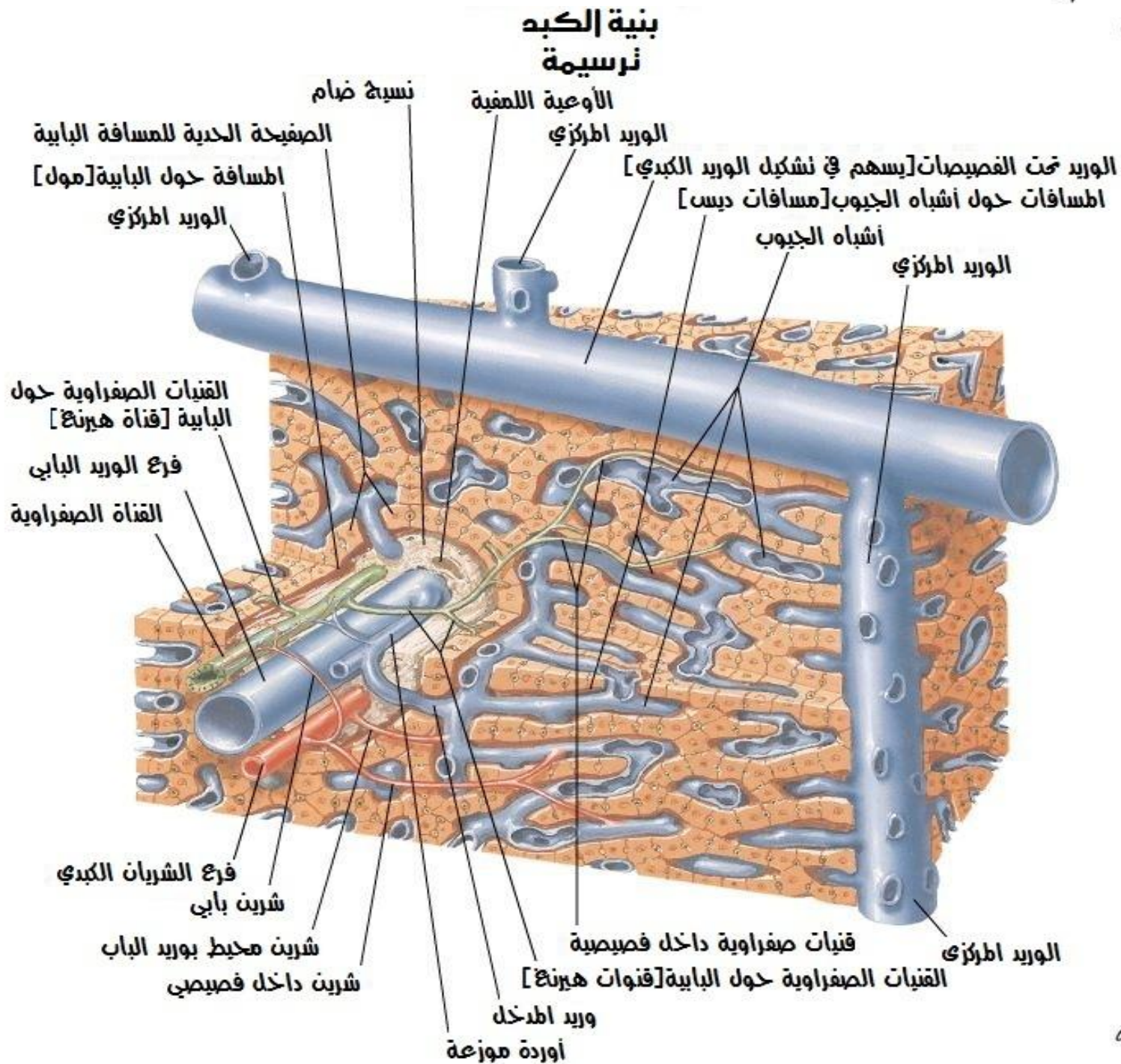


النمط الفصيصي الطبيعي للكبد



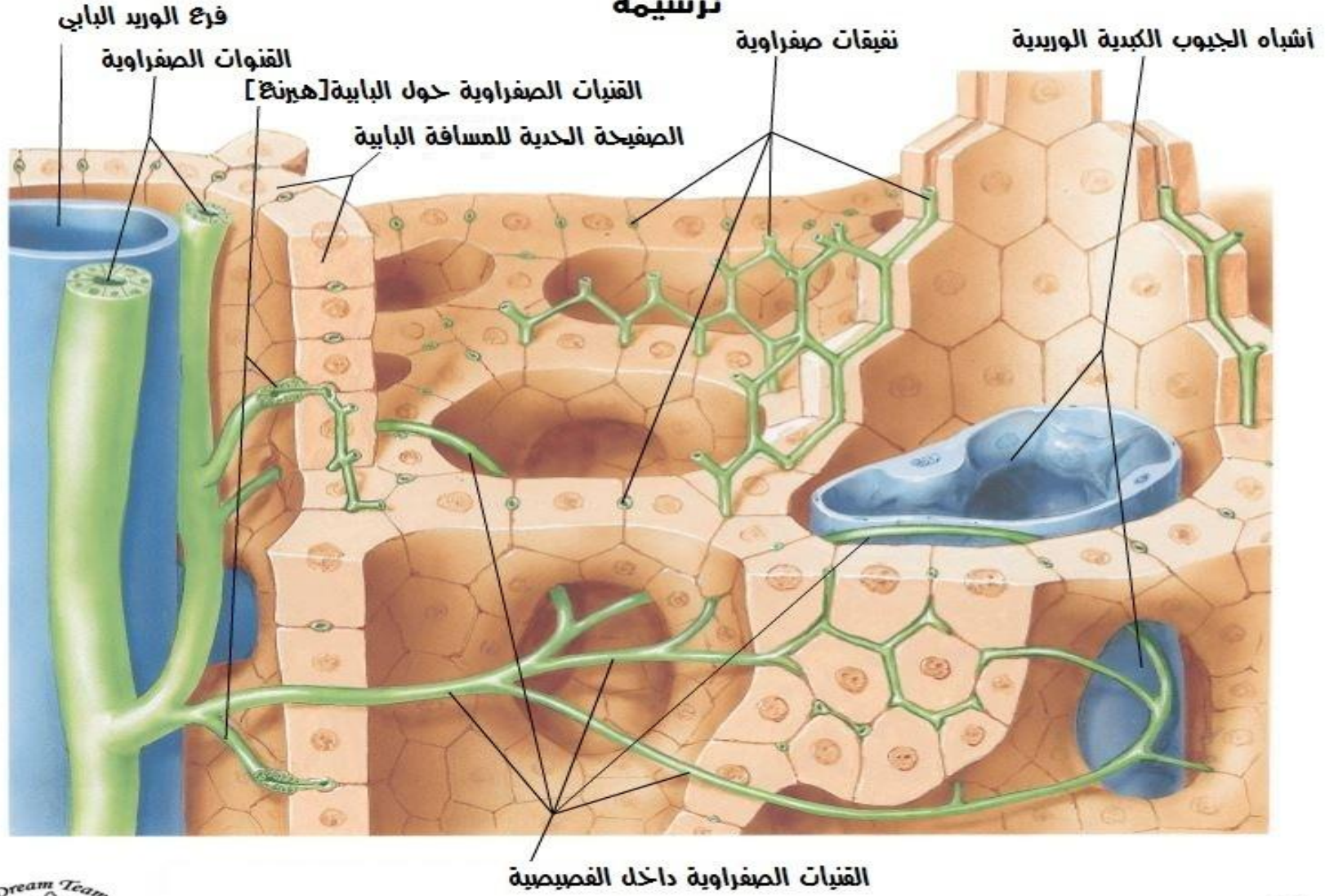
- الفرع الشرياني الكبدي [من الثالث البابي]
- الفرع الوريدي البابي [من الثالث البابي]
- القنوات الصفراوية [من الثالث البابي]
- أشباه الجيوب
- صفائح الخلايا الكبدية
- الأوردة المركزية [تساهم في تشكيل الوريد الكبدي عبر الأوردة تحت الفصيصات]

F. Netter M.D.



F. Netter M.D.

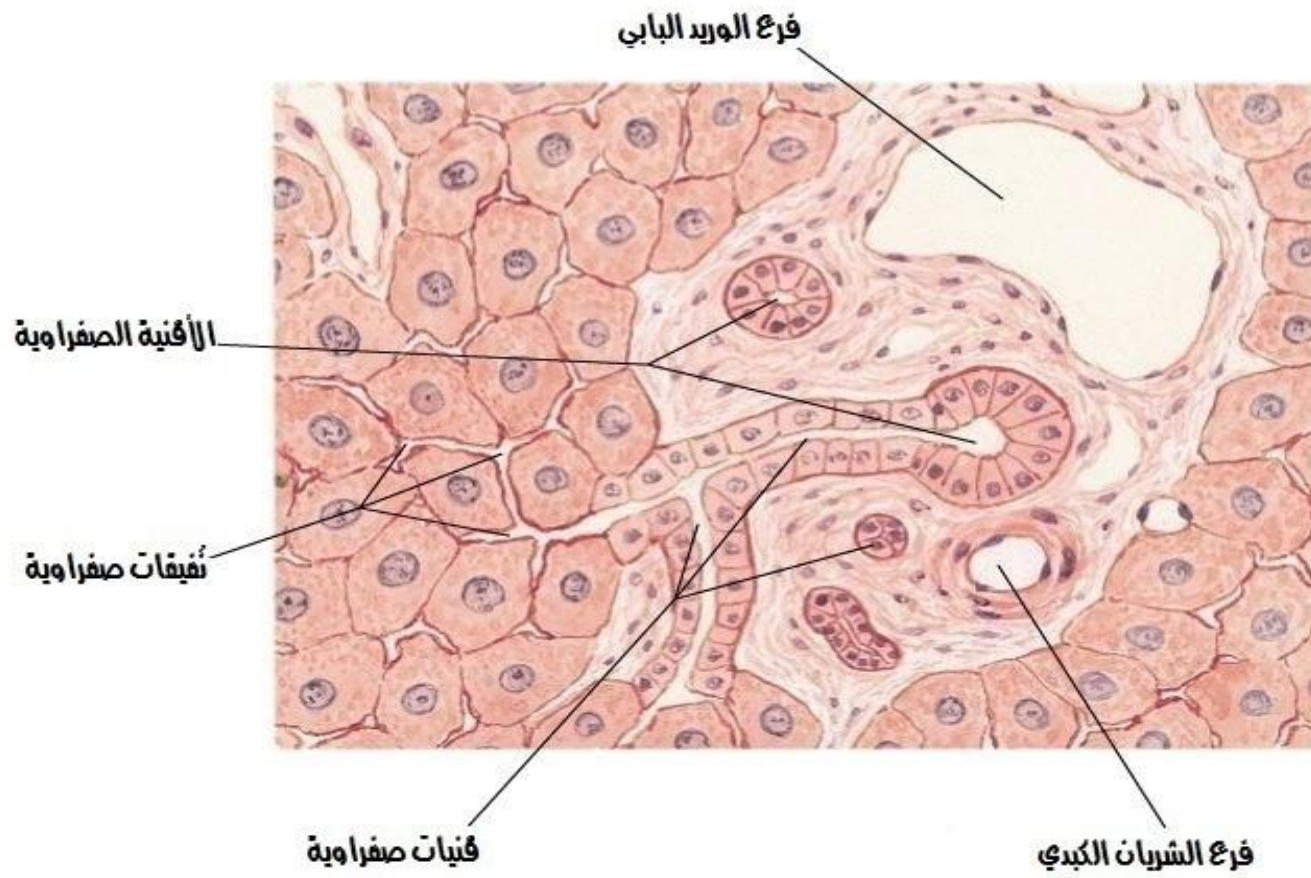
الجهاز الصفراوي داخل الكبد نرسمة



ملاحظة: في هذا التوضيح، القنوات الصفراوية تظهر كبنى لها جدر مستقلة، لكن كما يظهر في الصورة 284B حدود القنوات حقيقة خاصة بالسطوح الغشائية للبرانشيم الكبدى المجاور

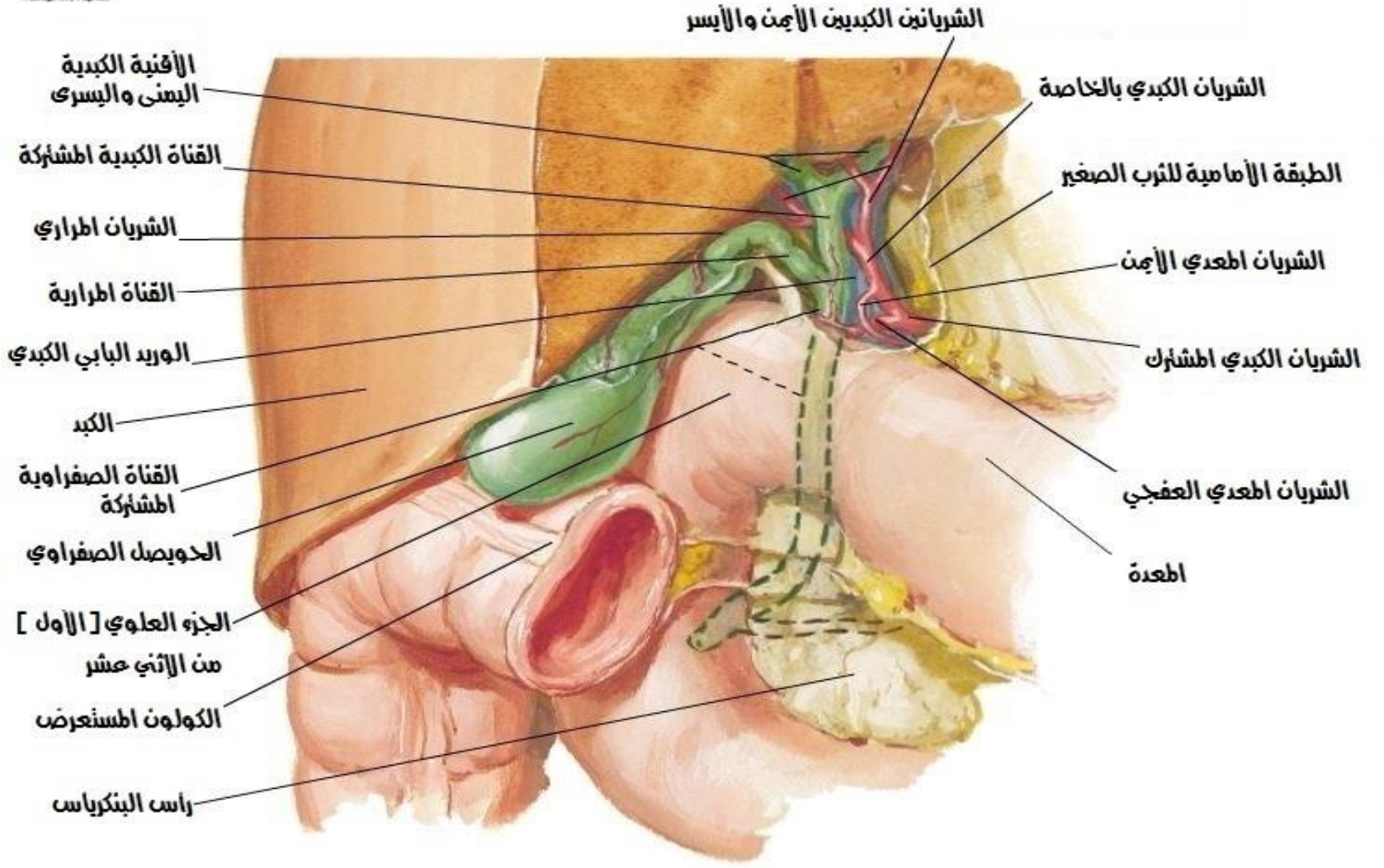


الجهاز الصفراوي داخل الكبد نسيجياً





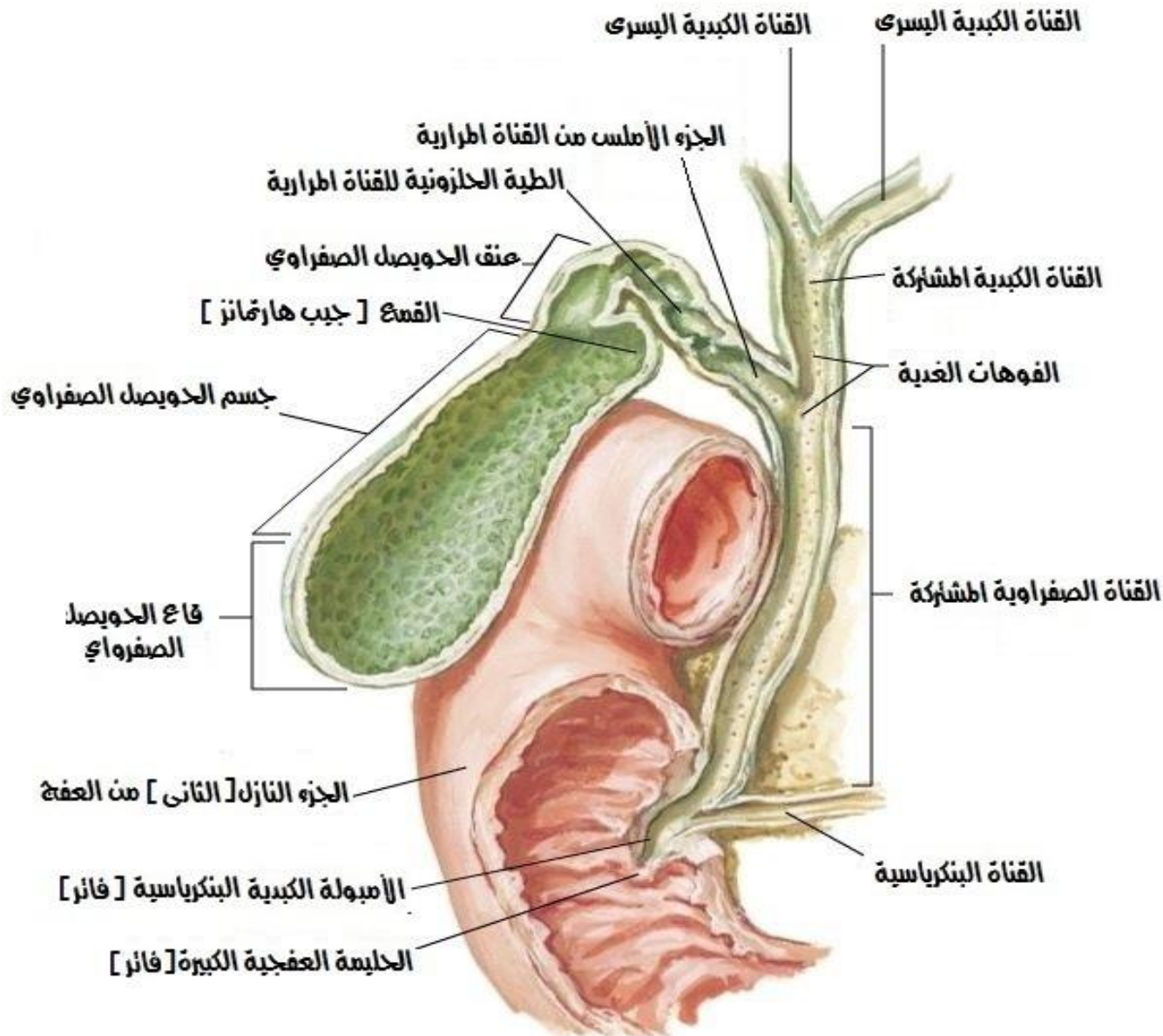
الاقنية الصفراوية المرارية وخارج الكبدية



F. Netter M.D. I.B.N.



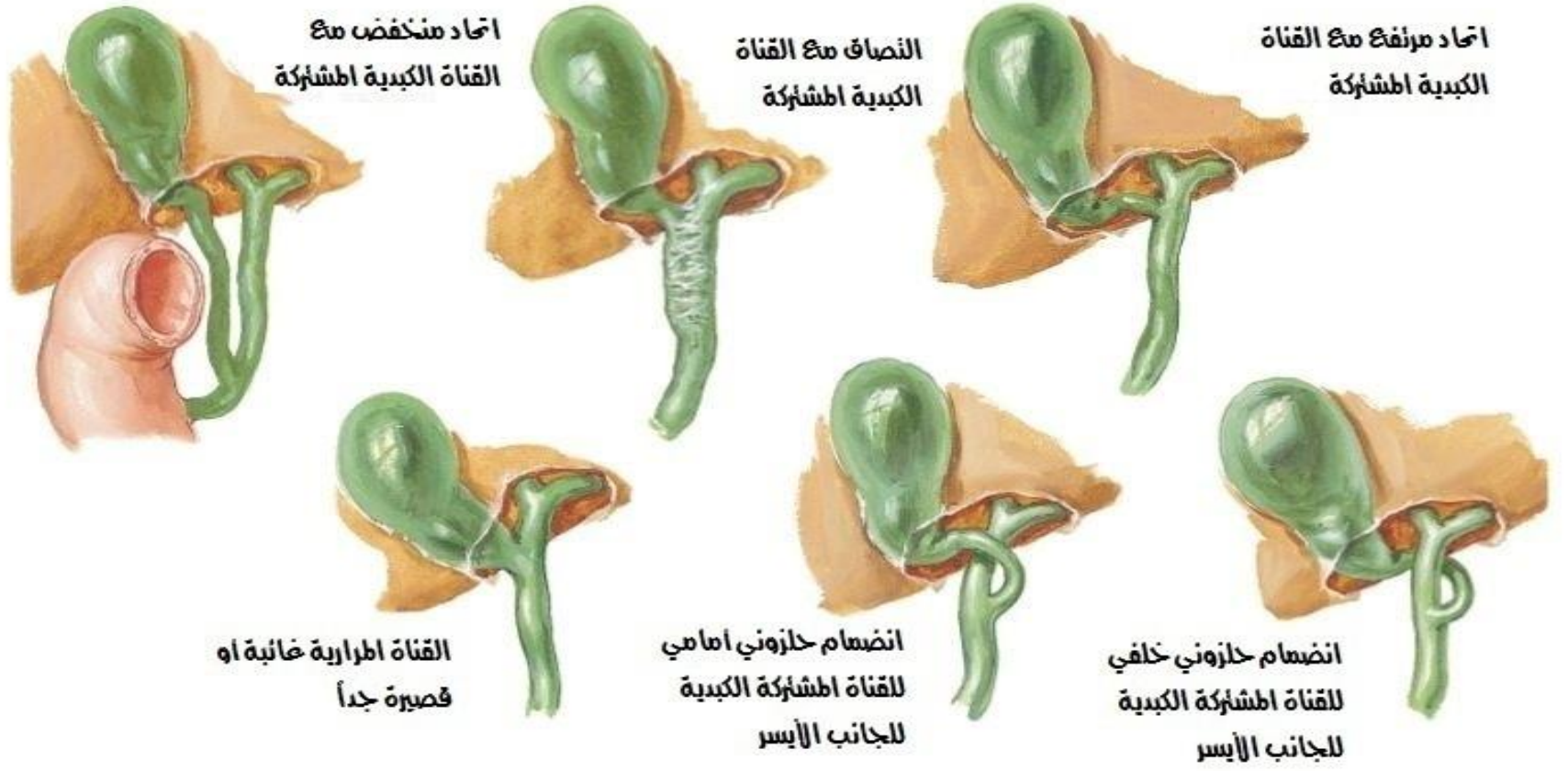الاقنية الصفراوية المرارية وخارج الكبدية مقطع



F. Netter M.D. I.B.N.



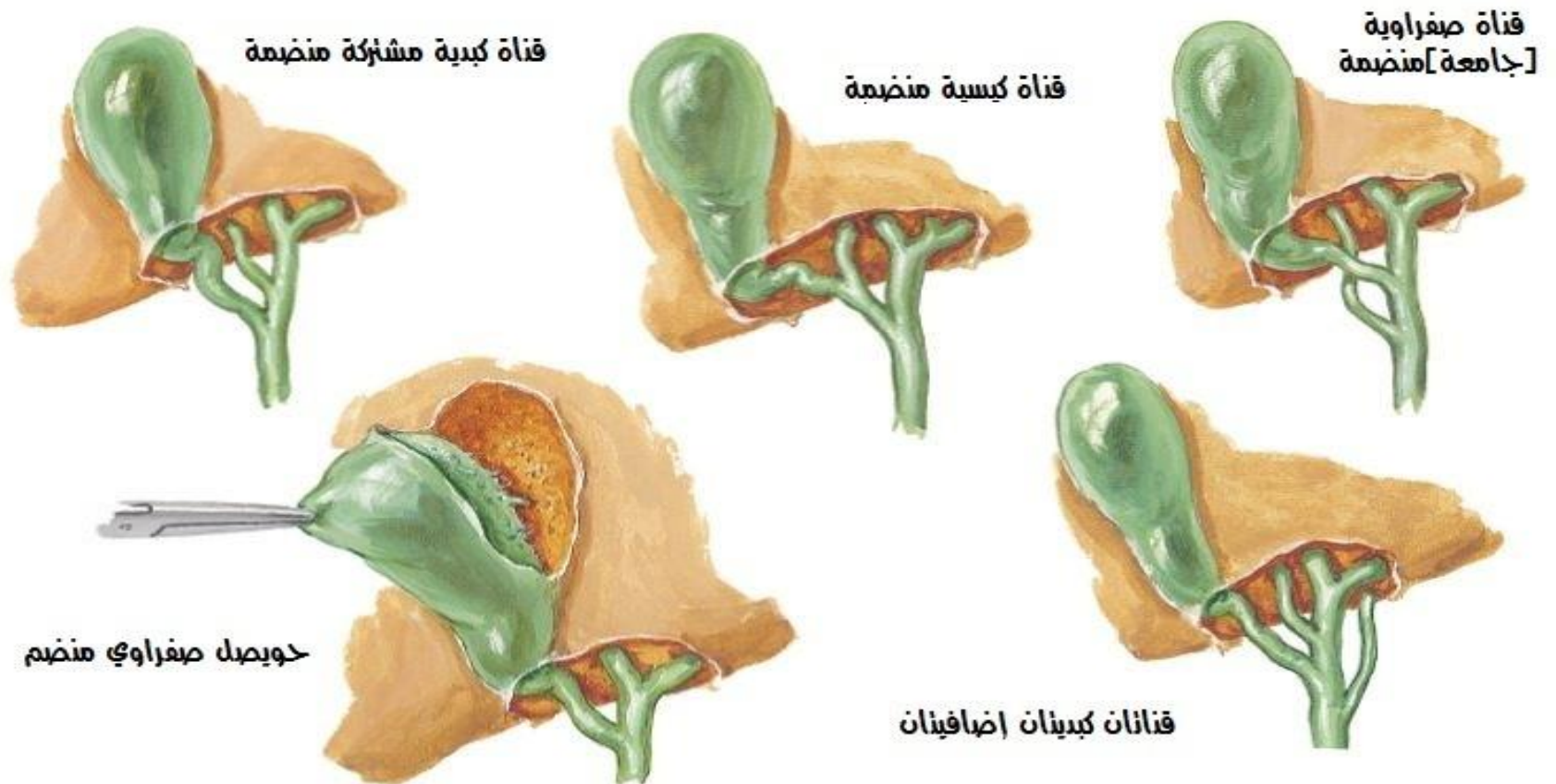
نوعان في القناة الكيسية



F. Netter M.D. © IGV



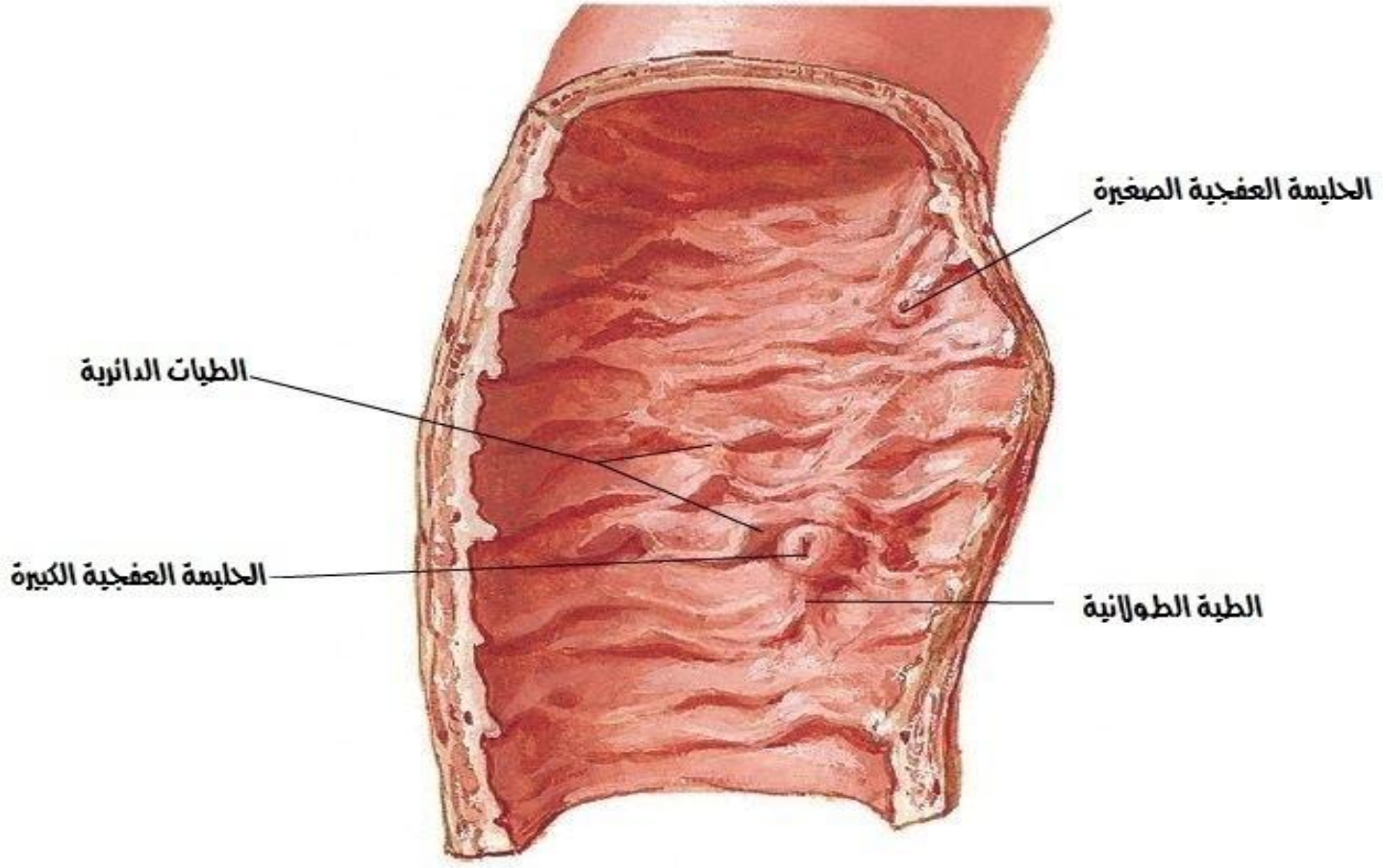
النوعان في الأقنية الكبدية



F. Netter M.D. © IGV



ارتباطات القناة الصفراوية والعفج

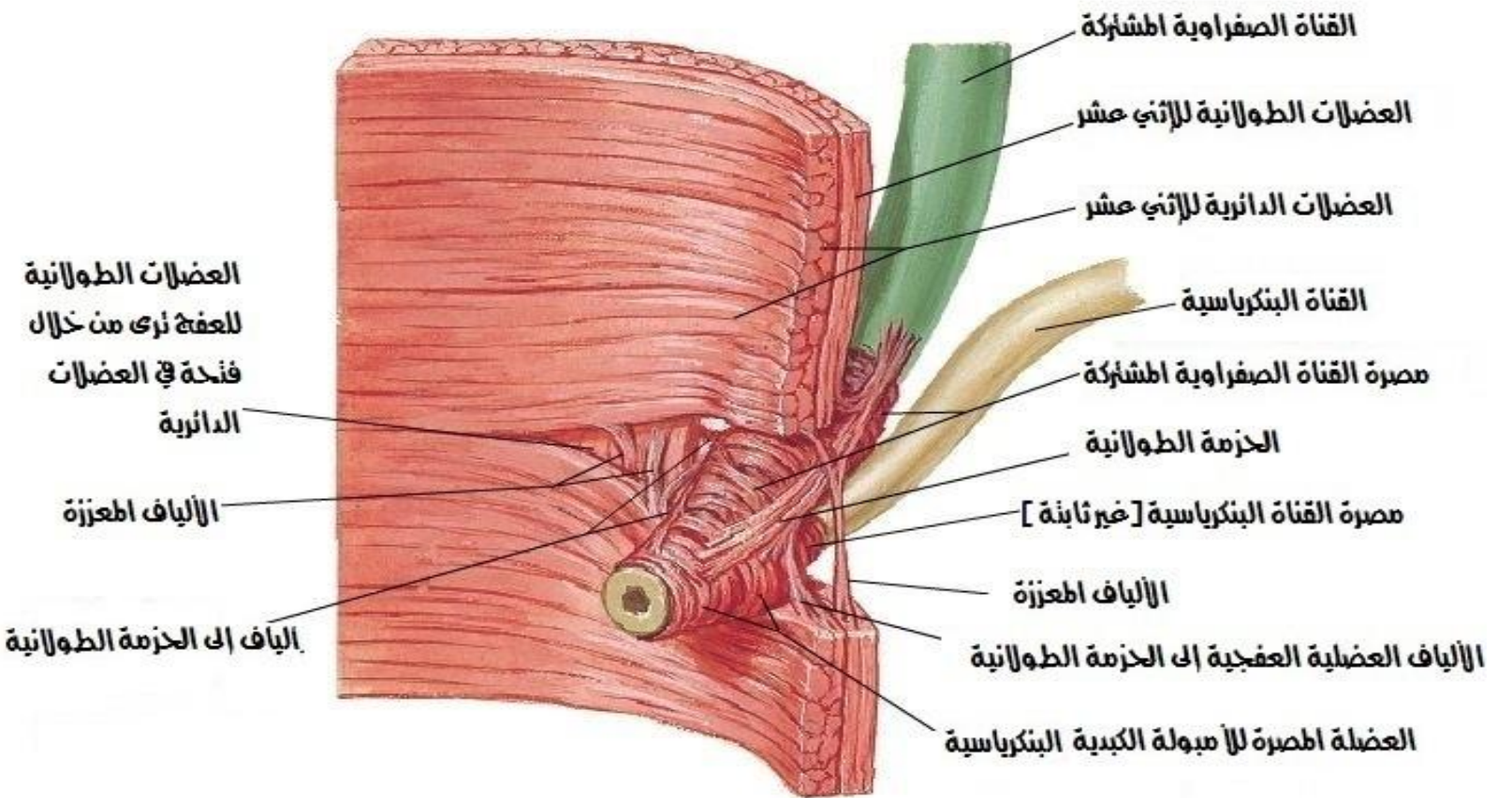


الجزء السفلي من القسم النازل [الثاني] للإثني عشر

F. Netter M.D. IGV



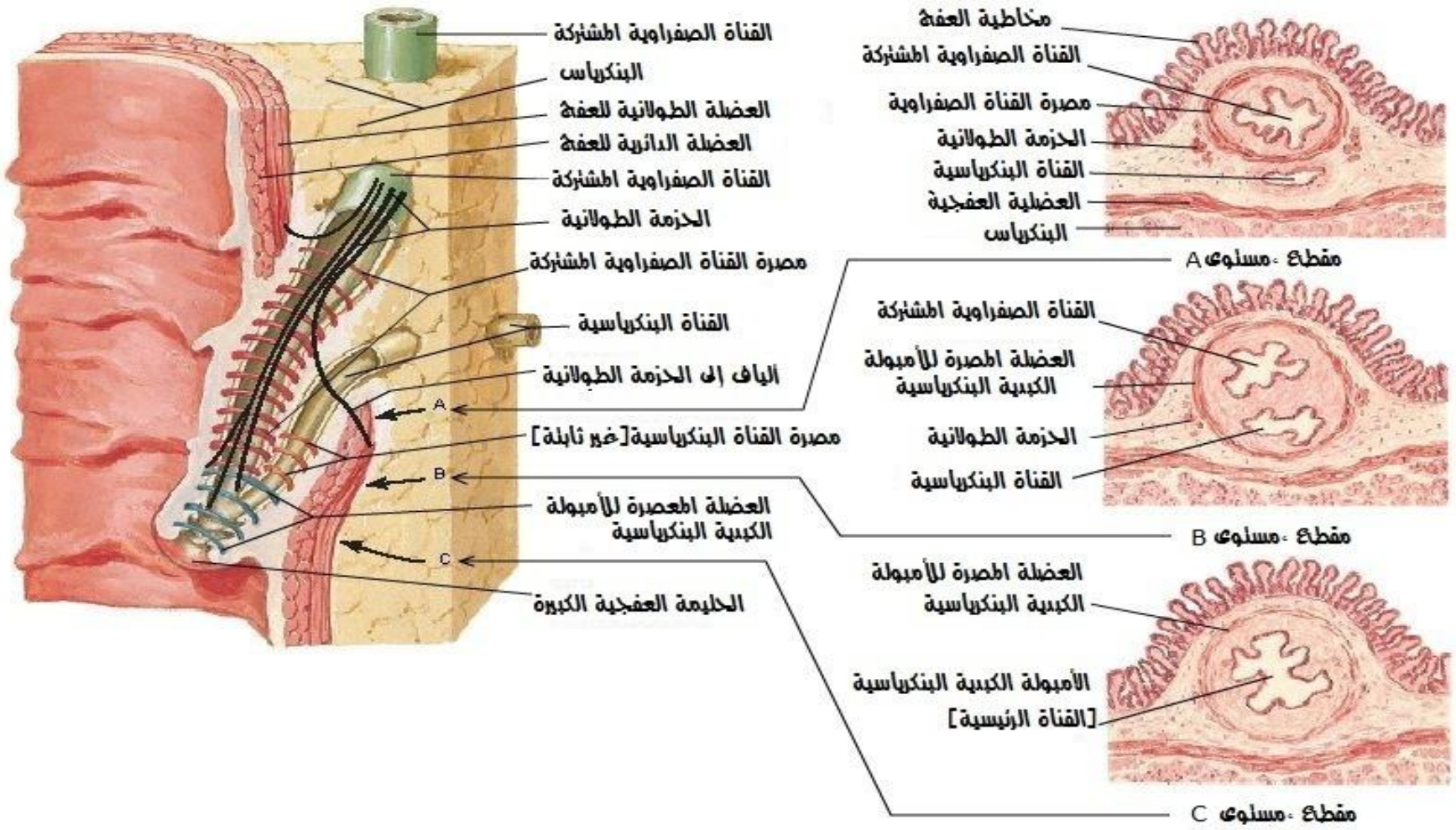
ارتباطات القناة الصفراوية والعفج نشرياً



F. Netter M.D. IGV



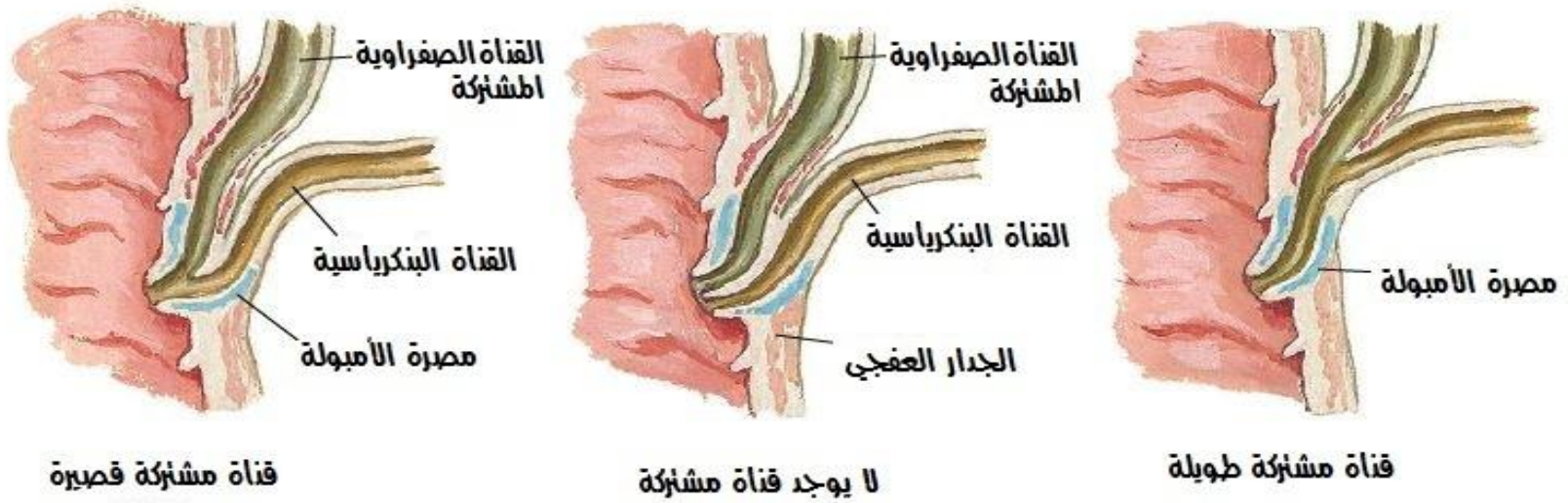
ارتباطات القناة الصفراوية والعفج تشكيل بنائي



F. Netter
M.D.
© 1994



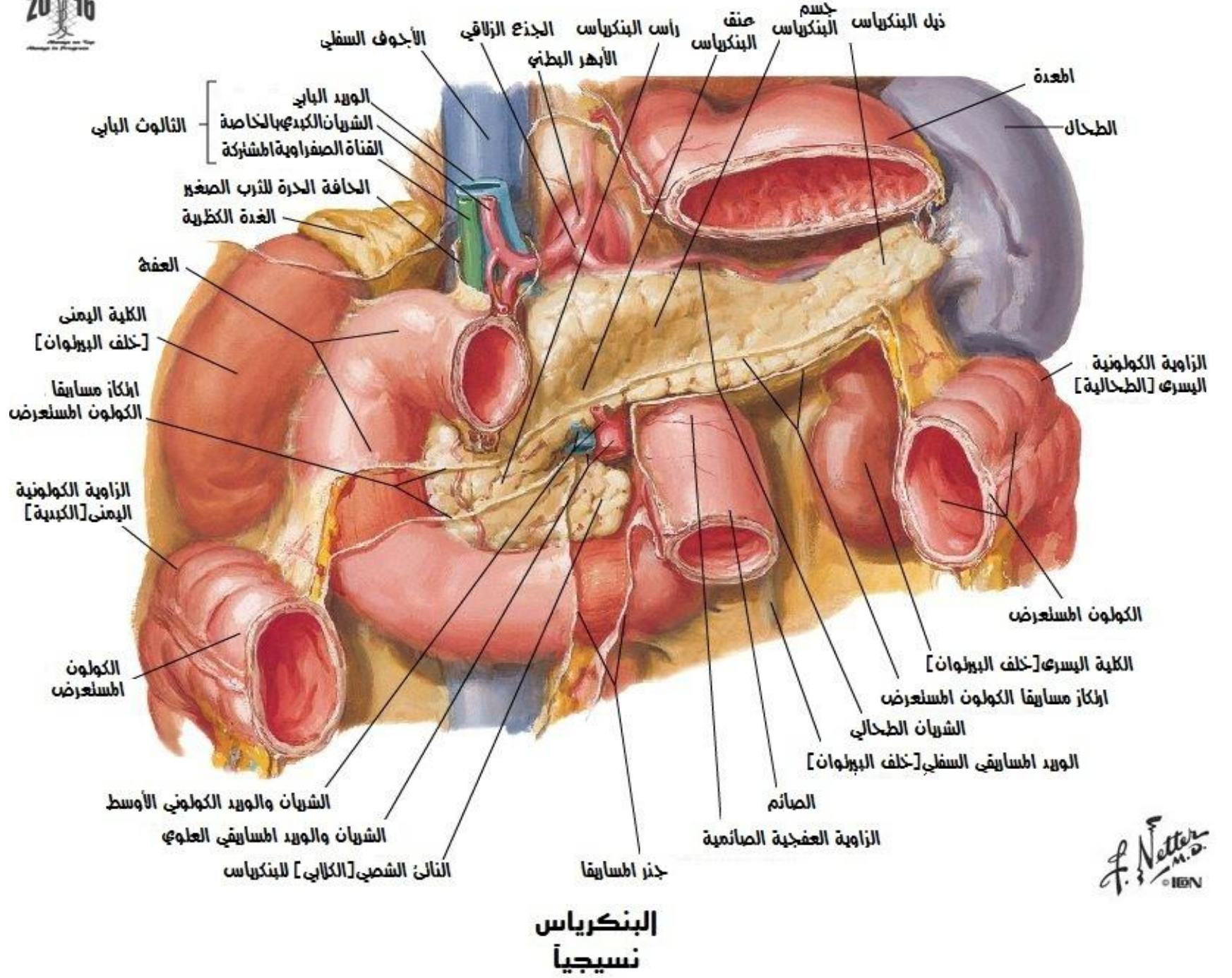
ننوعات في ارتباط القنوات الصفراوية بالبنكرياس



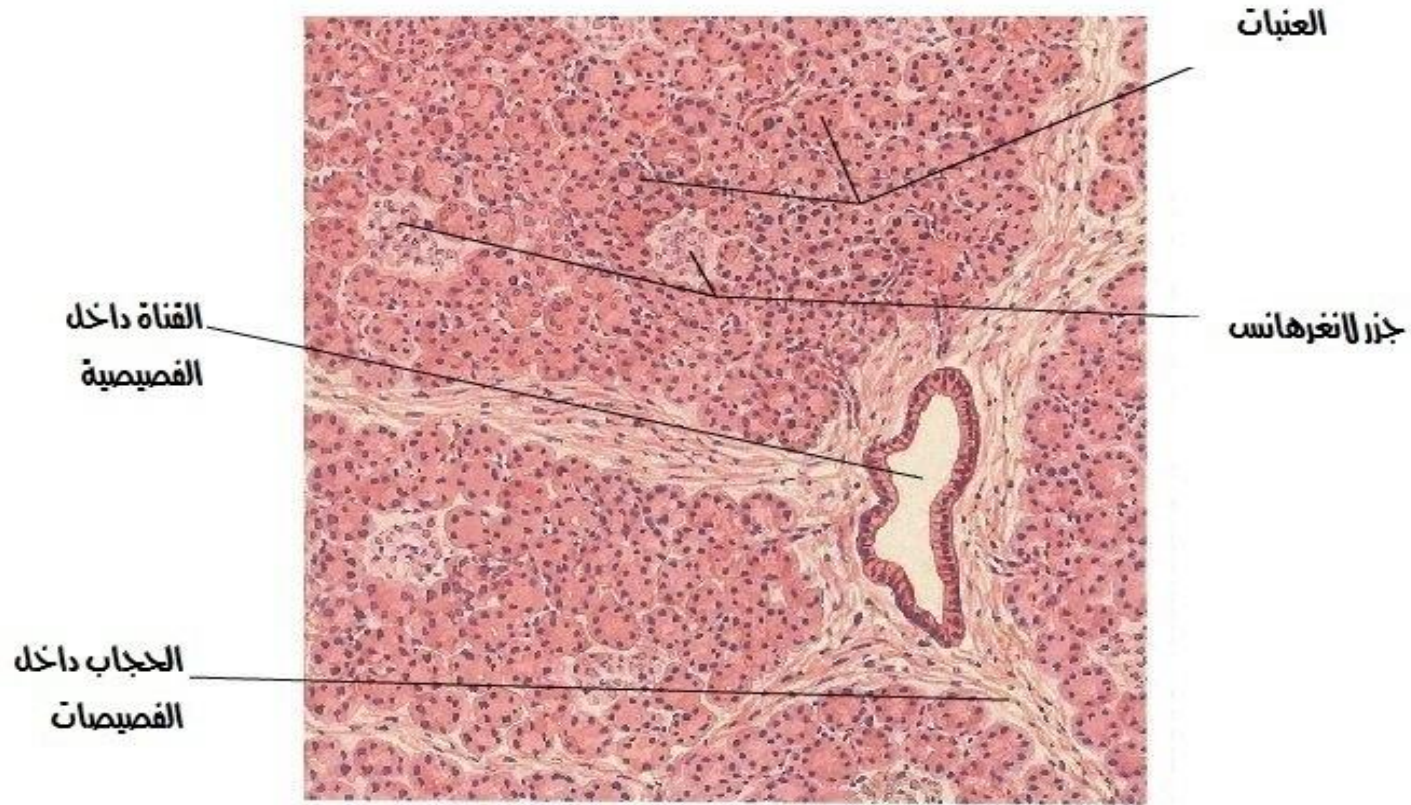
F. Netter
M.D.
© 1994



البنكرياس في المكان



F. Netter M.D. I.B.N.

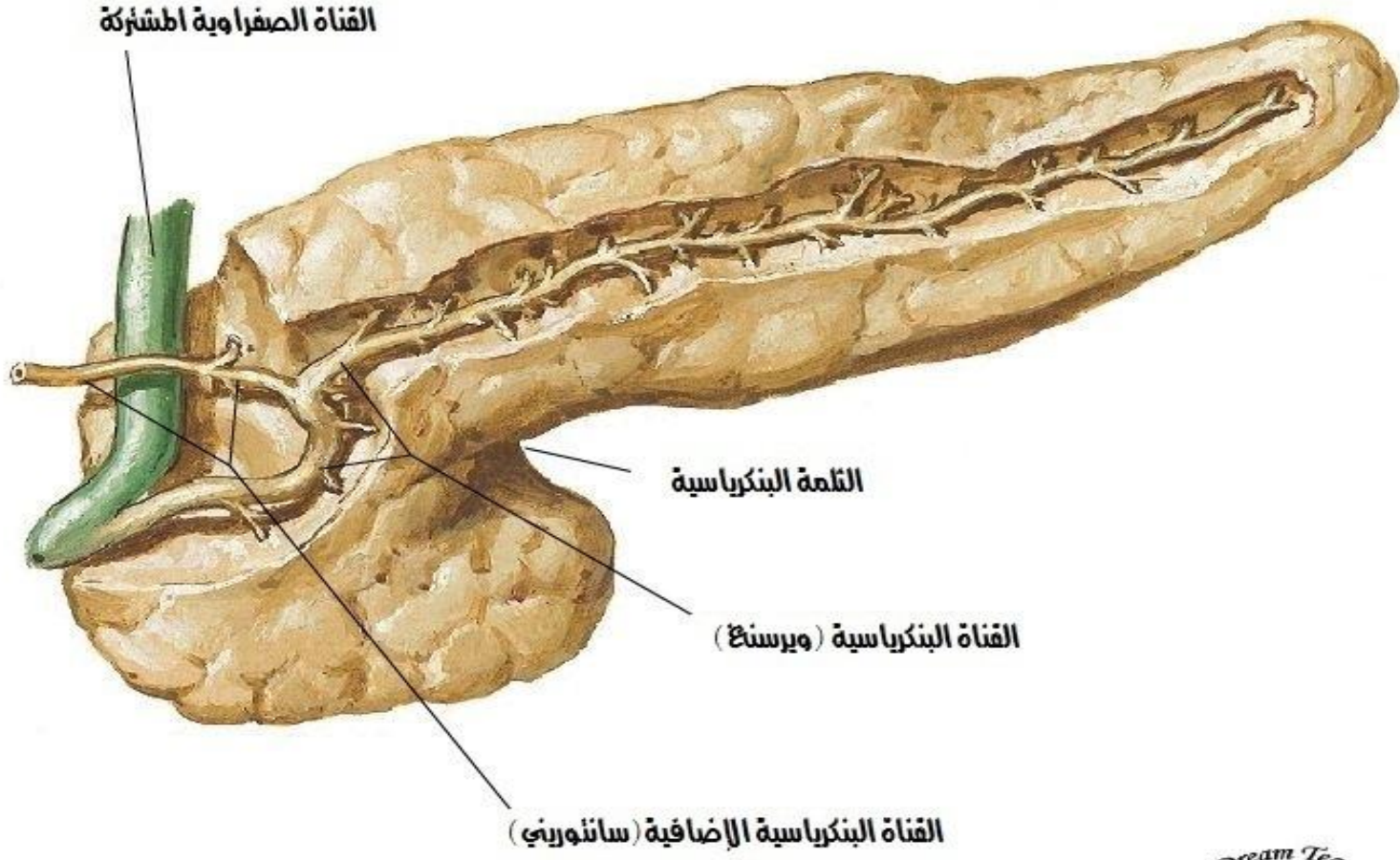
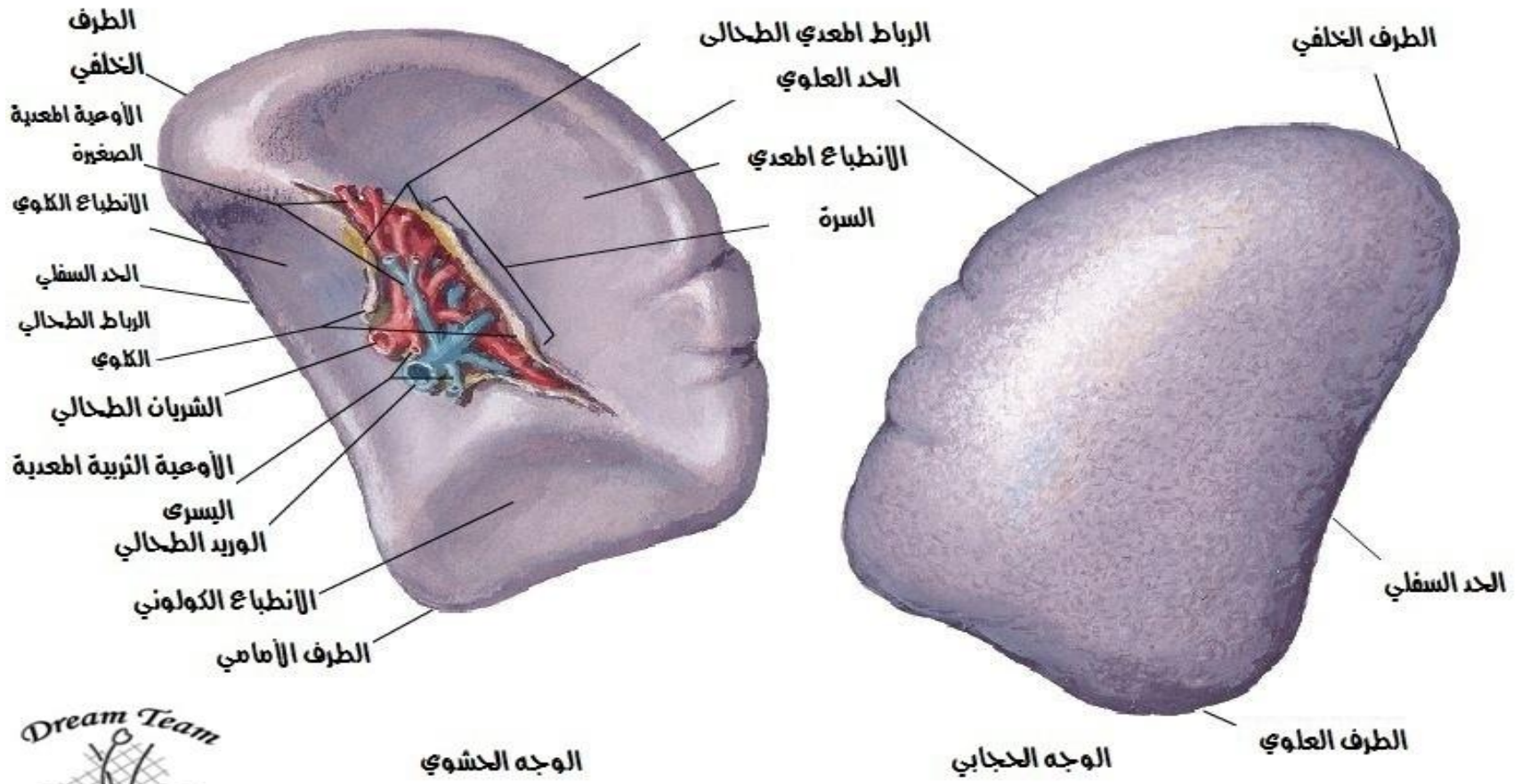


مقطع سفلي في البنكرياس

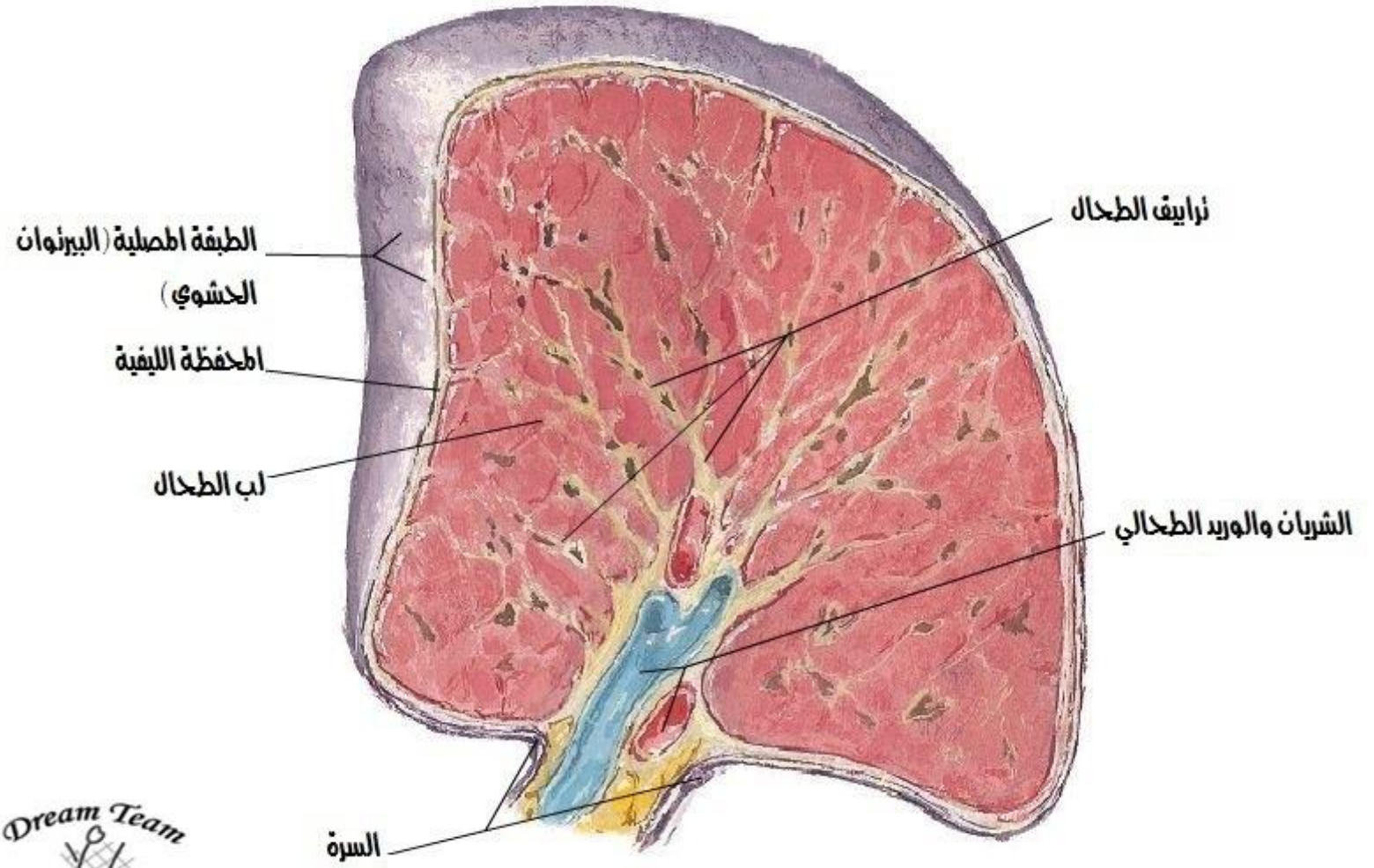


F. Netter M.D. I.B.N.

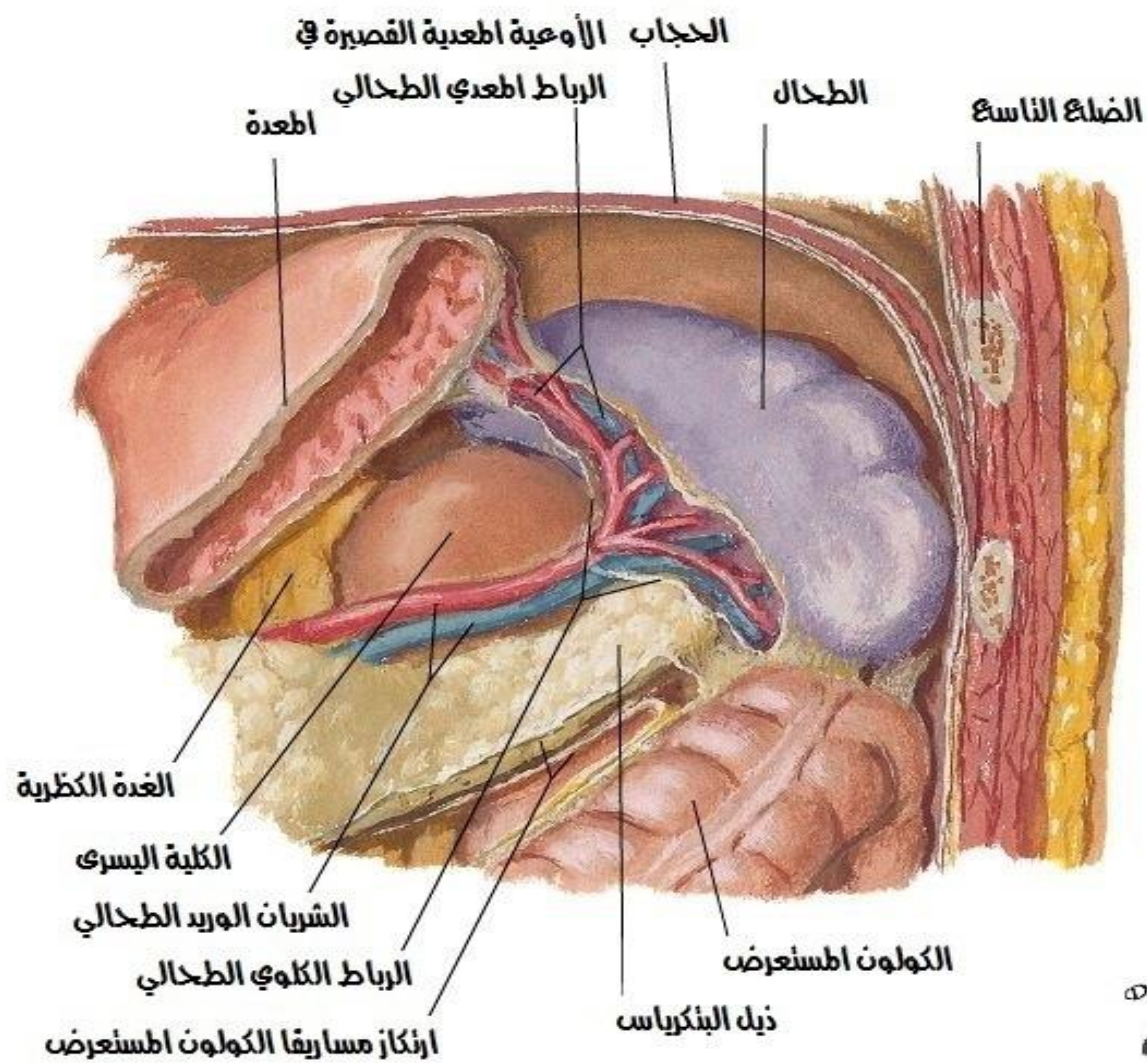
البنكرياس

الطحال
الوجهين الحشوي والجبلي

الطحال مقطع عرضي



الطحال في المكان



الشريان اطعنتلي العفجي العلوي الخلفي

القناة الصفرواية امشركة

الشريان اطعدي العفجي

الشريان اطساريقي العلوي

الشريان اطعنتلي العفجي السفلي

الفرع الامامي للشريان اطعنتلي العفجي السفلي [جزء منه وهمي]

الشريان اطعنتلي العفجي العلوي الامامي [وهمي]

الفرع الخلفي للشريان اطعنتلي العفجي السفلي



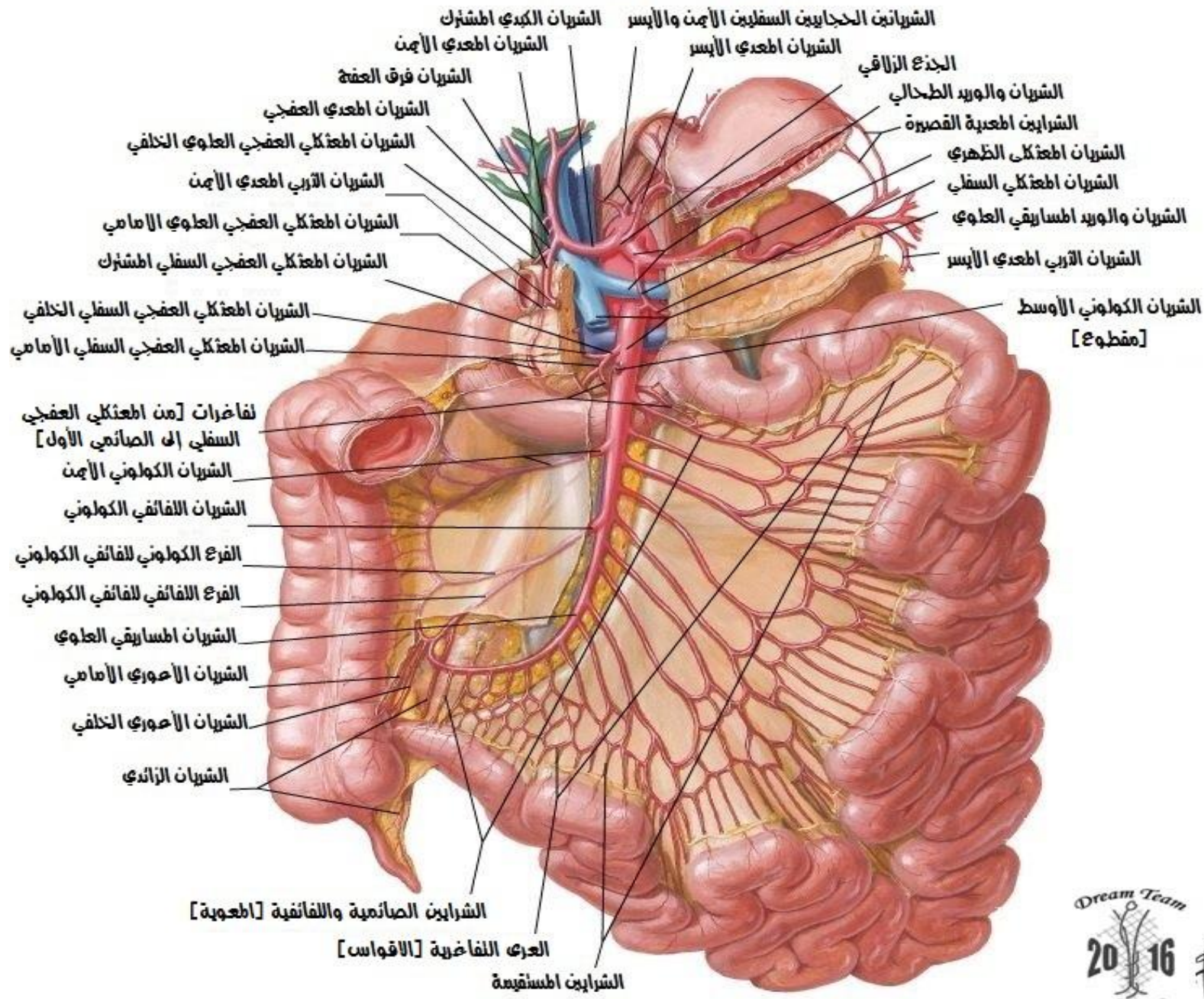
Diagram illustrating the abdominal aorta and its major branches, showing the renal, hepatic, and splenic arteries, and the inferior vena cava. The diagram is labeled in Arabic with various anatomical terms.

Labels (Arabic):

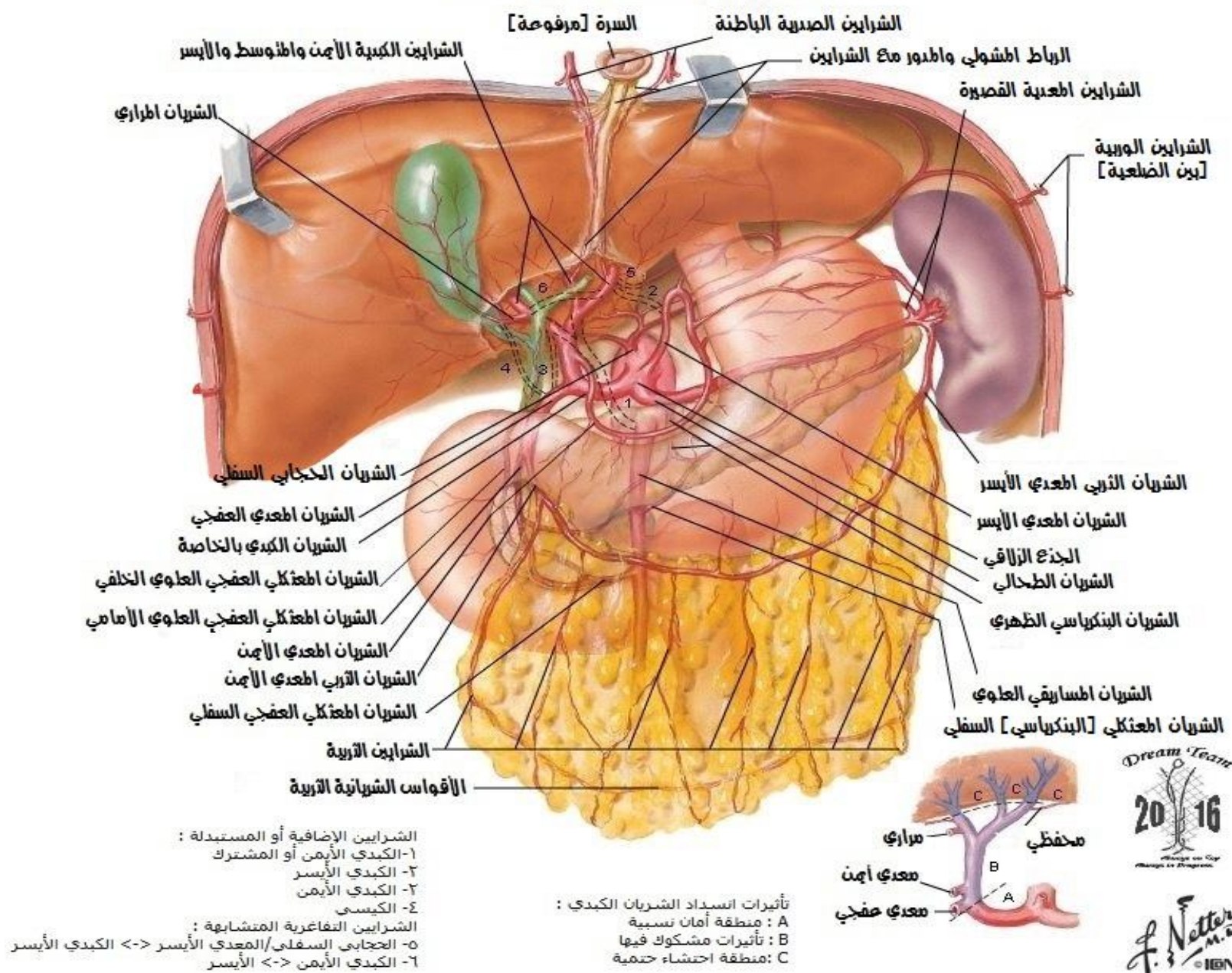
- الشريان الكلي الخاص (Renal artery)
- الشريان الكلي المشترك (Common renal artery)
- الشريان فوق العفج (Superior mesenteric artery)
- الشريان المعدي العفجي [جزء منه وهمي] (Gastric mesenteric artery [part is fictitious])
- الشريان المعدي العفجي الخلفي (Posterior gastric mesenteric artery)
- القناة الصفراوية المشتركة (Common bile duct)
- الشريان التري المعدي [وهمي مقطوع] (Gastric artery [fictitious, cut])
- الشريان المعدي العفجي [وهمي] (Gastric mesenteric artery [fictitious])
- الفرع الأمامي للشريان المعدي العفجي (Anterior branch of the gastric mesenteric artery)
- الفرع الخلفي للشريان المعدي العفجي (Posterior branch of the gastric mesenteric artery)
- الشريان البكرياسي الكبير (Superior mesenteric artery)
- الشريان البكرياسي [المعدي السفلي] (Inferior mesenteric artery)
- الشريان البكرياسي الظهر (Superior mesenteric artery)
- الشريان المعدي العفجي السفلي (Inferior mesenteric artery)
- الشريان المعدي العفجي السفلي (Inferior mesenteric artery)



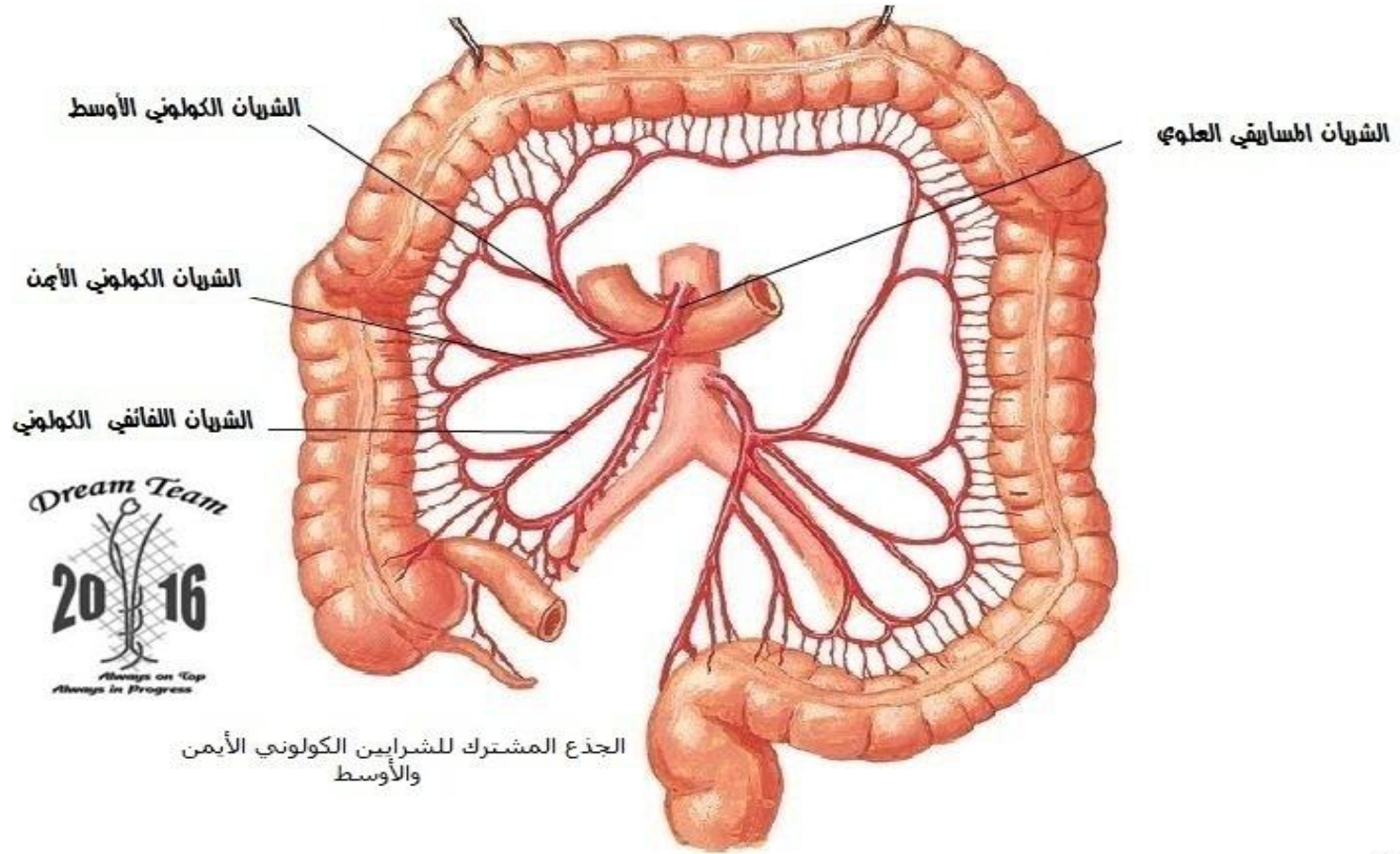
شرايين الأمعاء الدقيقة



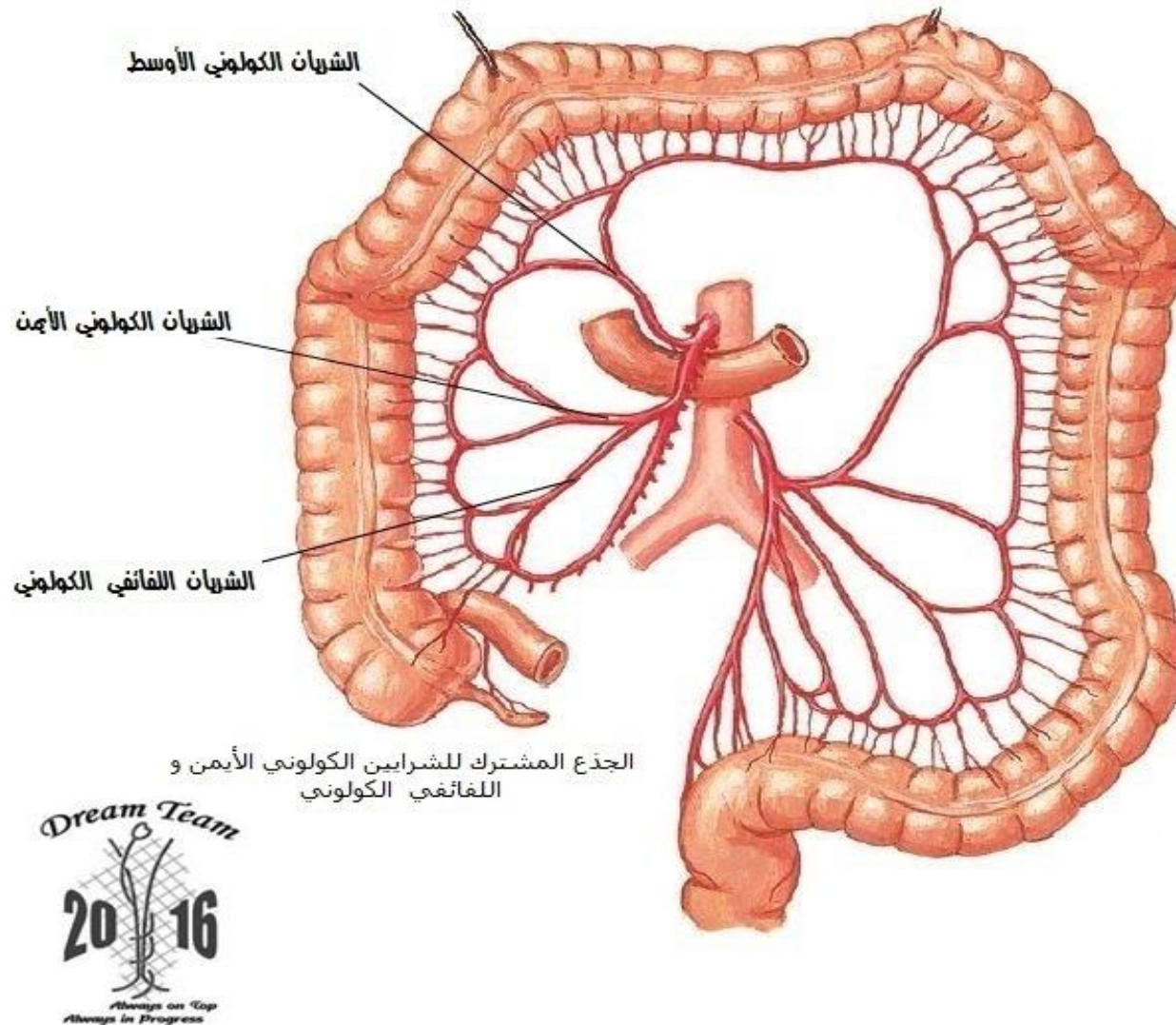
الشرايين الإضافية المروية للكبد



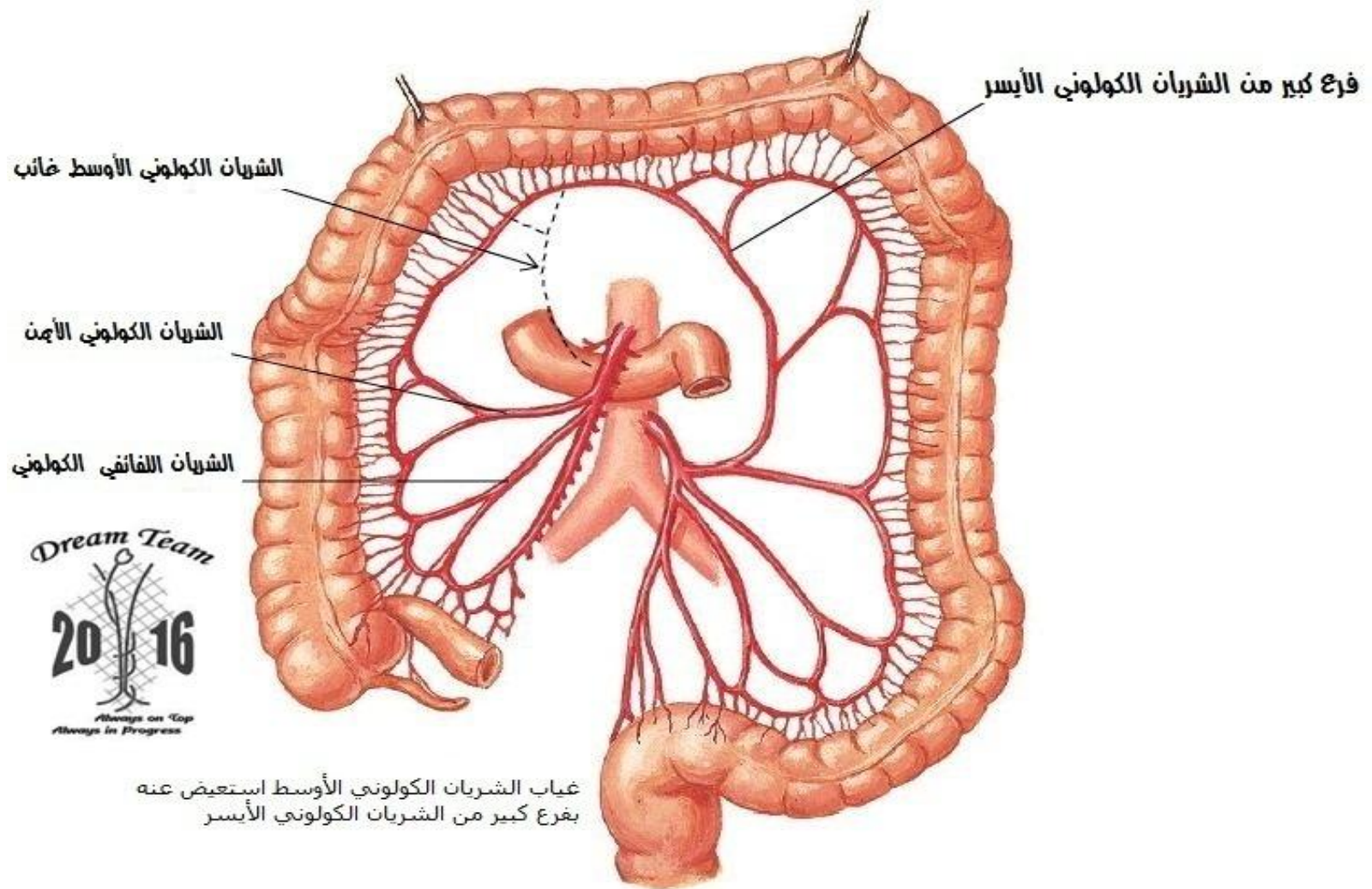
النوع في الشرايين الكولونية



النوع في الشرايين الكولونية 2

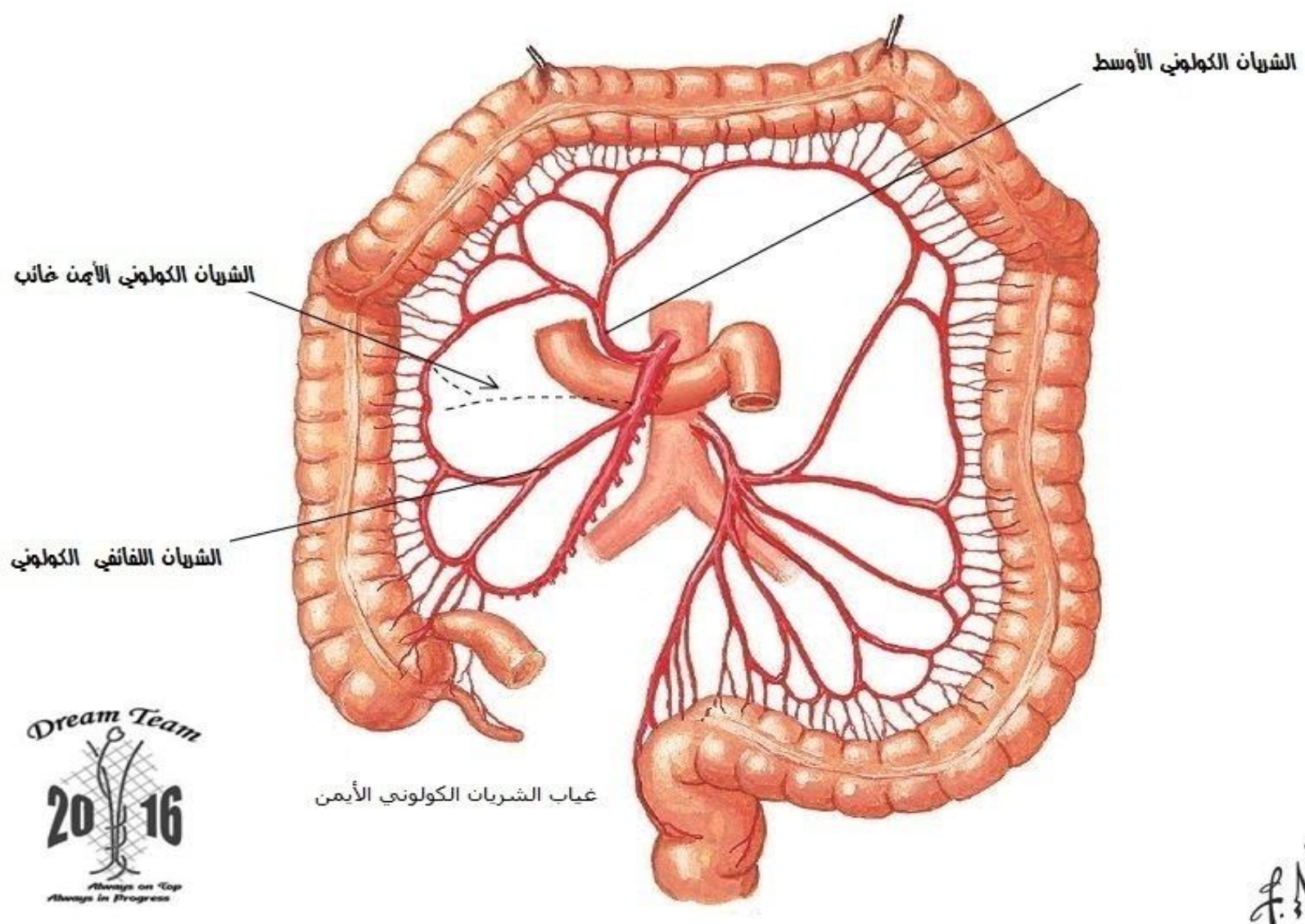


النوع في الشرايين الكولونية 3



F. Netter
M.D.
© I.B.N.

النوع في الشرايين الكولونية 4



F. Netter
M.D.
© I.B.N.

قوس ريولان

الشريان المصاعقي العلوي

الشريان الكولوني الأوسط

الشريان المصاعقي السفلي

الشريان الكولوني الأسير

الشريان الكولوني الأيمن

الشريان اللفائفي الكولوني

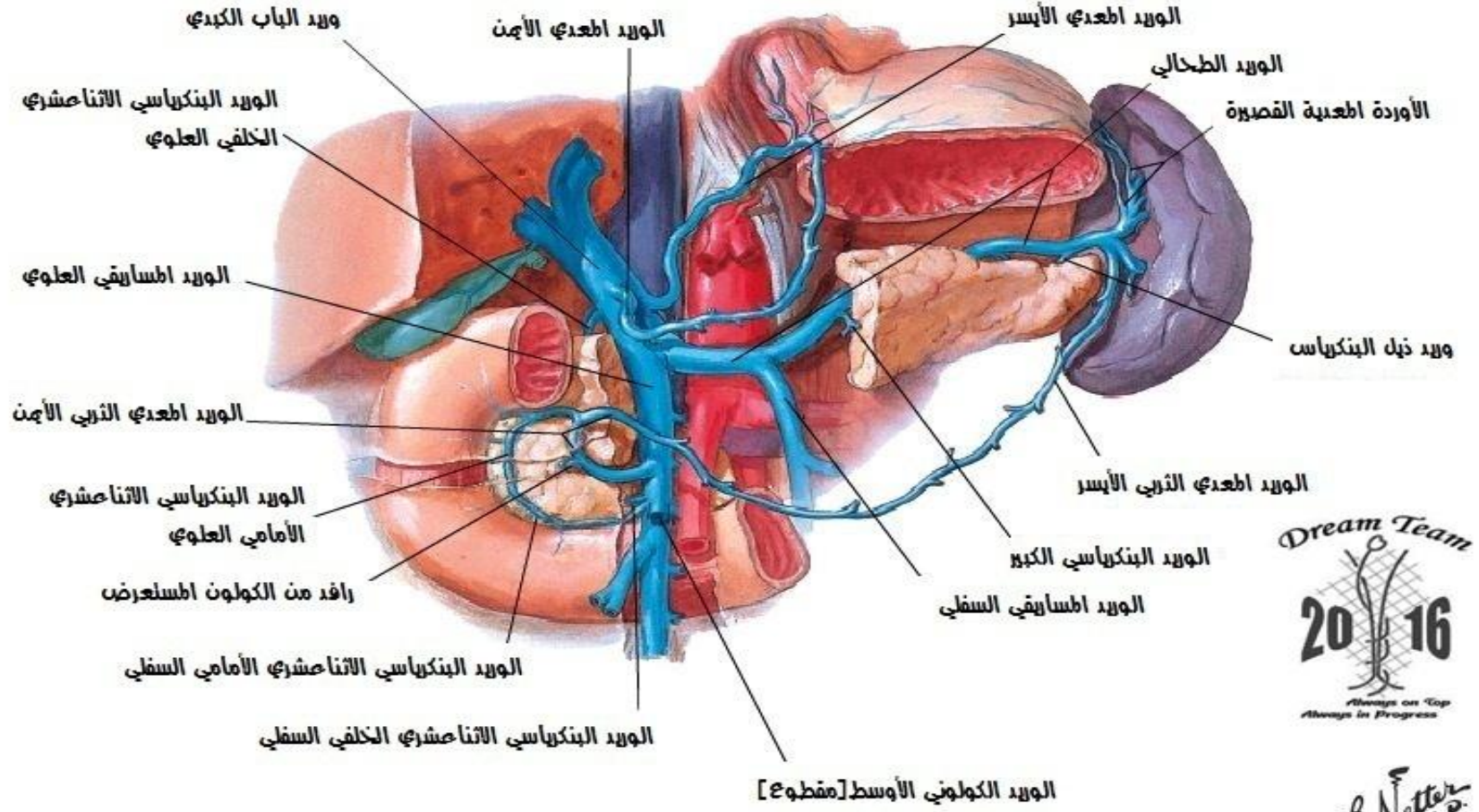
Dream Team
2016
Always on Top
Always in Progress

قوس ريولان بين الشريان الكولوني الأسير
والكولوني الأوسط

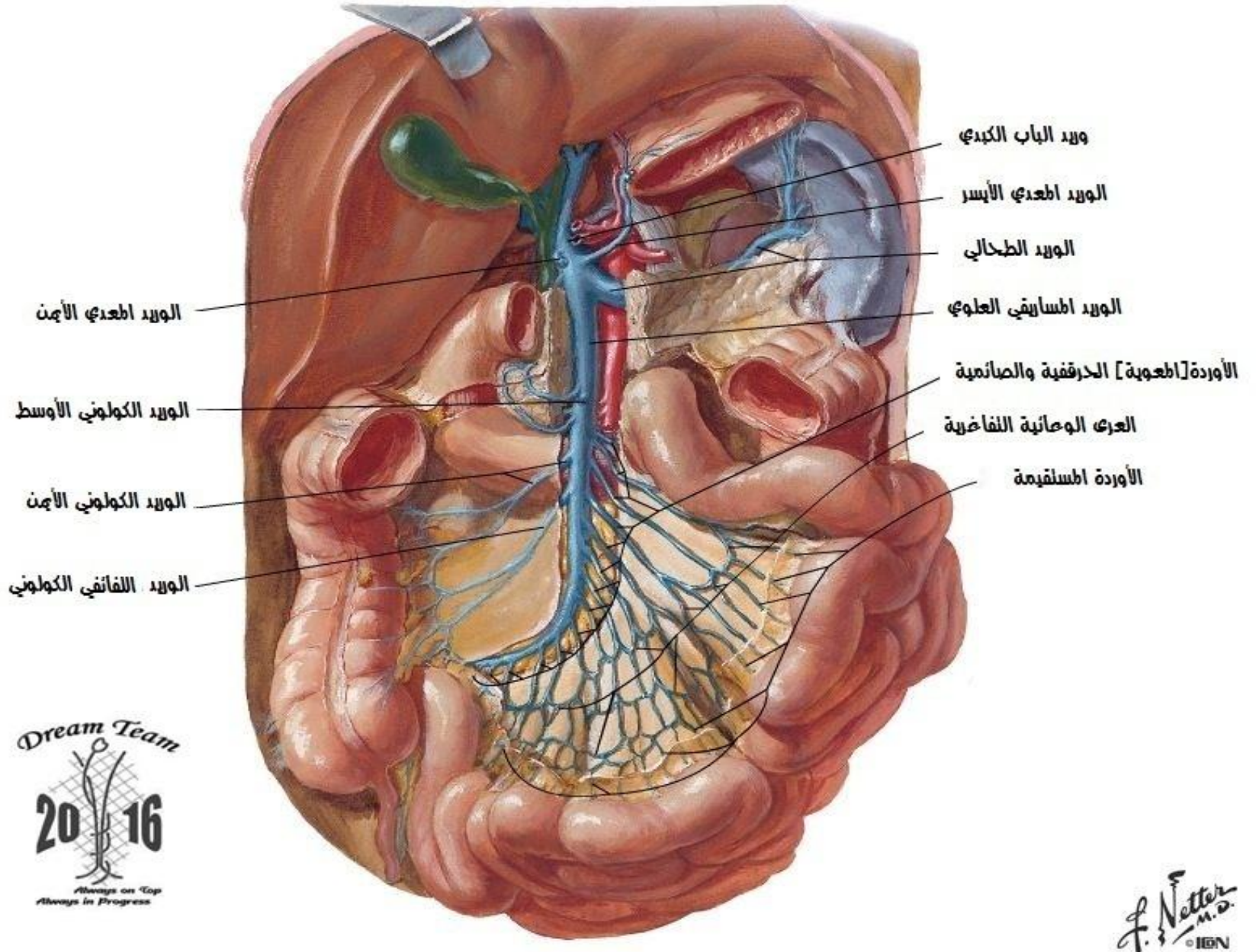
الأوردة الكبدية
الوريد الباب الكبدي
الوريد الأجوف السفلي
الوريد الطعري الأيسر و الأوردة المرئية النابذة
الأوردة الطعنية القصيرة
الوريد البكرياسي الأمامي
الوريد البكرياسي الخلفي
الوريد الأمامي البواب
الوريد البكرياسي الخلفي
الوريد البكرياسي الأمامي
الوريد الطعري الأيمن
الوريد البكرياسي الخلفي
الوريد البكرياسي الأمامي
الوريد الكولوني الأوسط [مقطوع]
الوريد المساريقي العلوي

Dream Team
2016
F. Netter M.D.

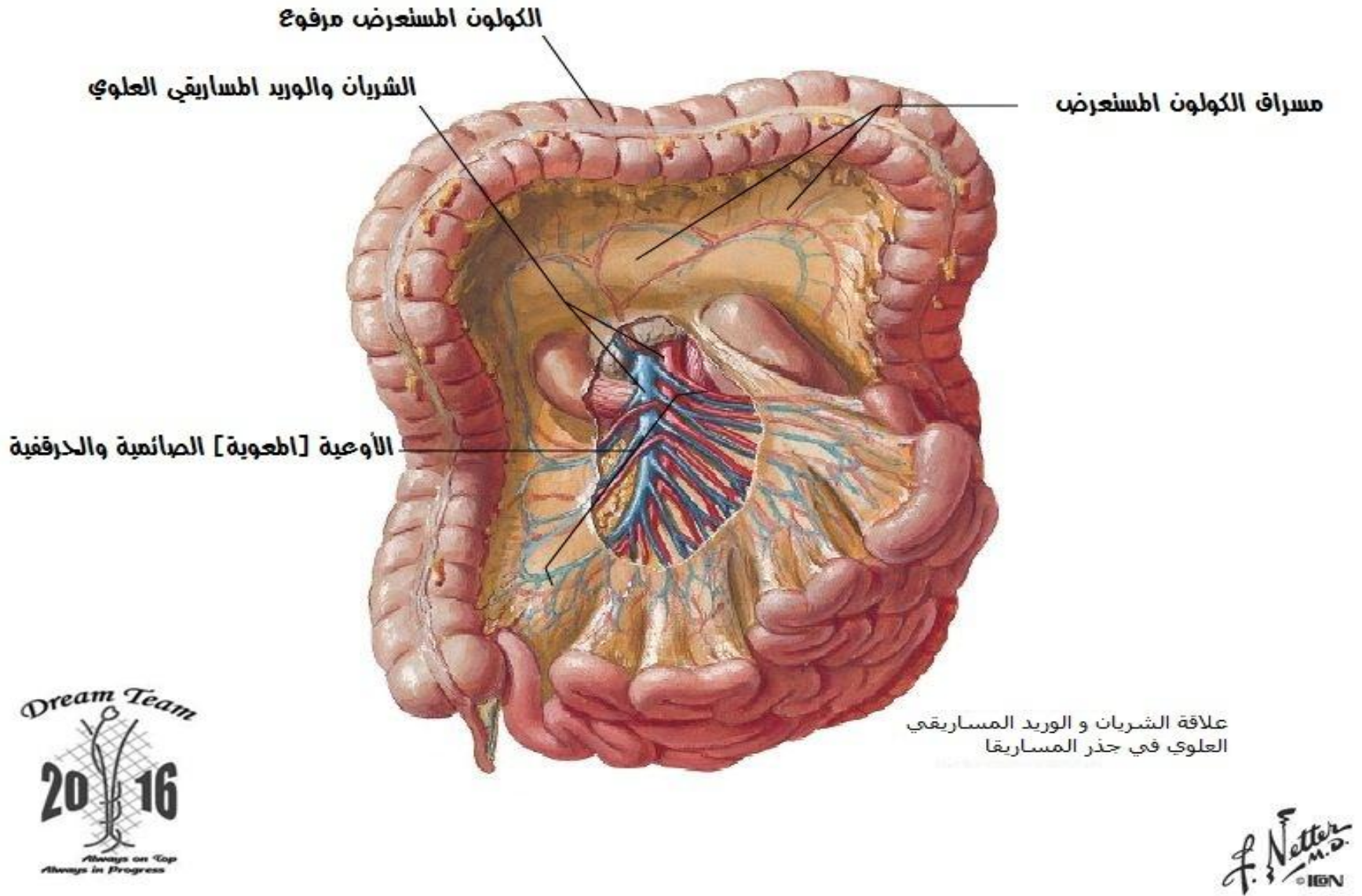
إوردة المعدة، الفج، والبنكرياس



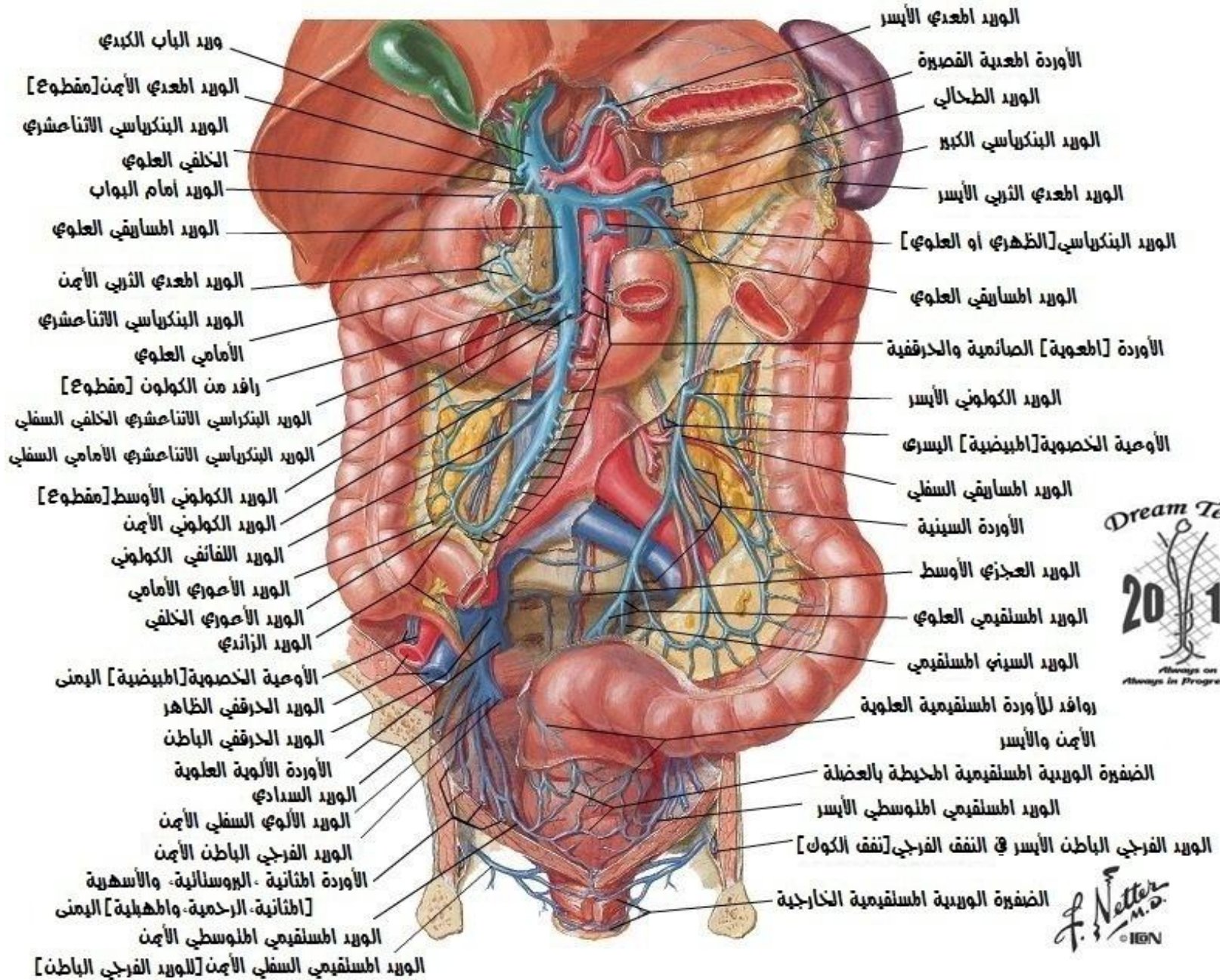
إوردة الأمعاء الدقيقة الكولون المسنعرض مقطوع

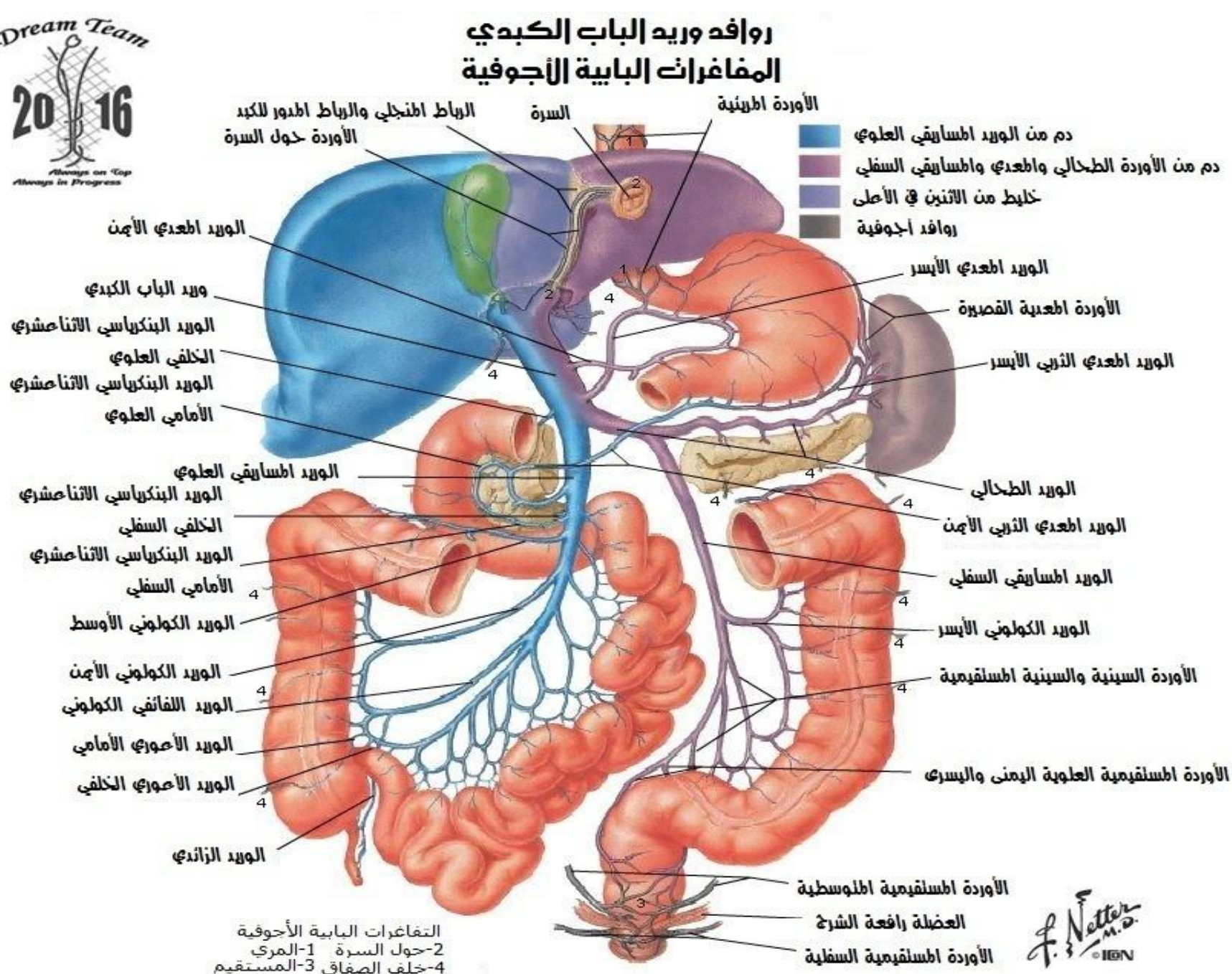


اوردة الأمعاء الدقيقة الكولون المستعرض مرفوع

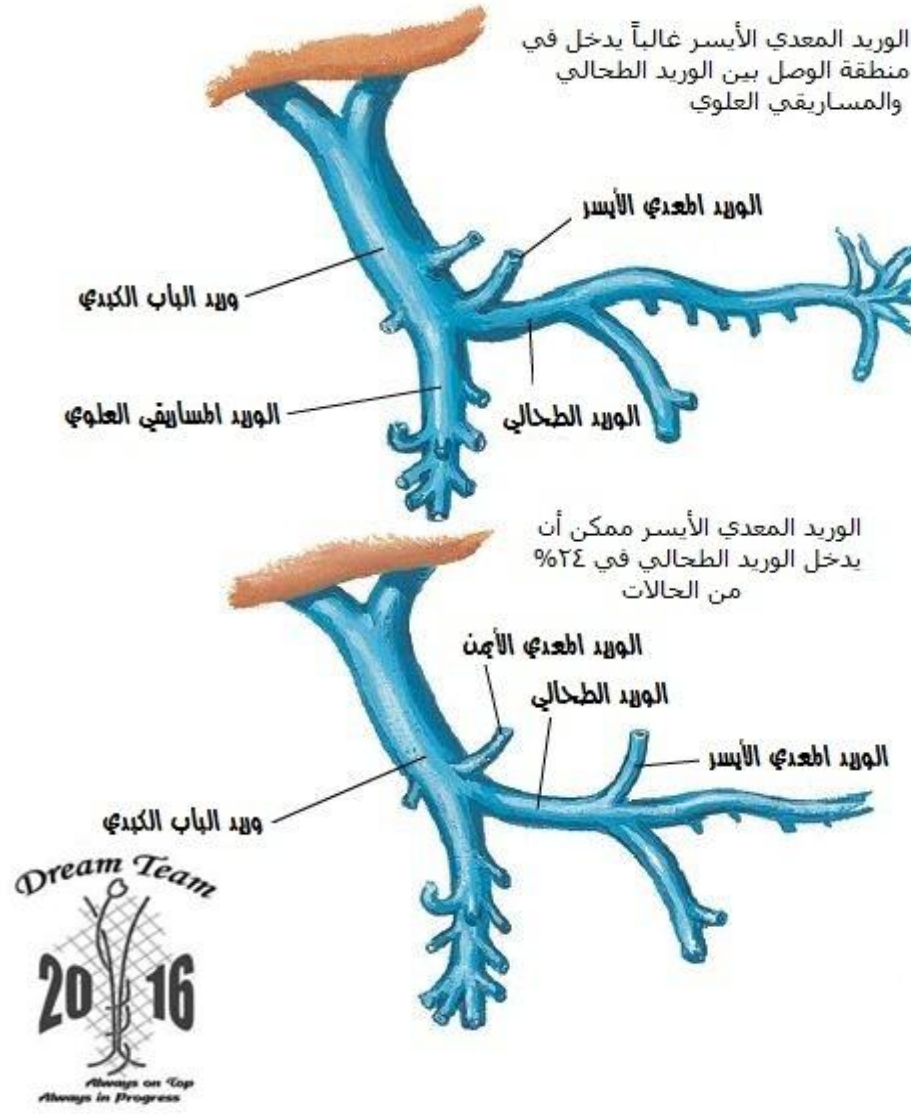


اوردة الأمعاء الدقيقة والفليضة

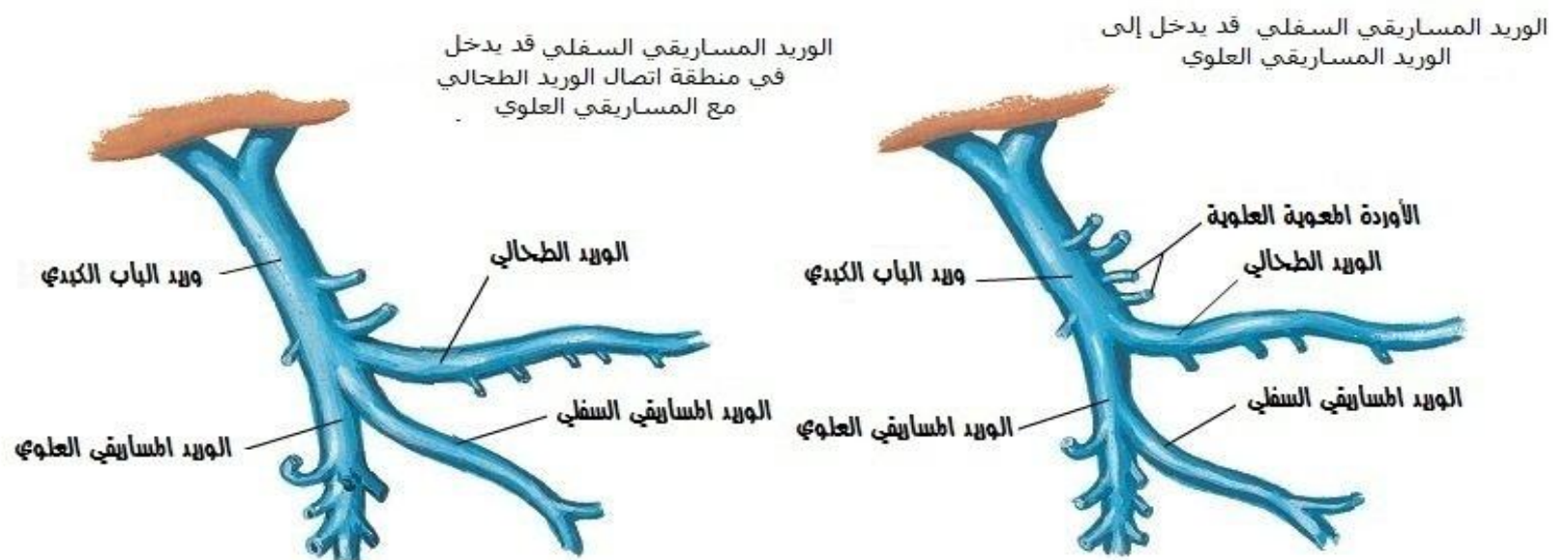




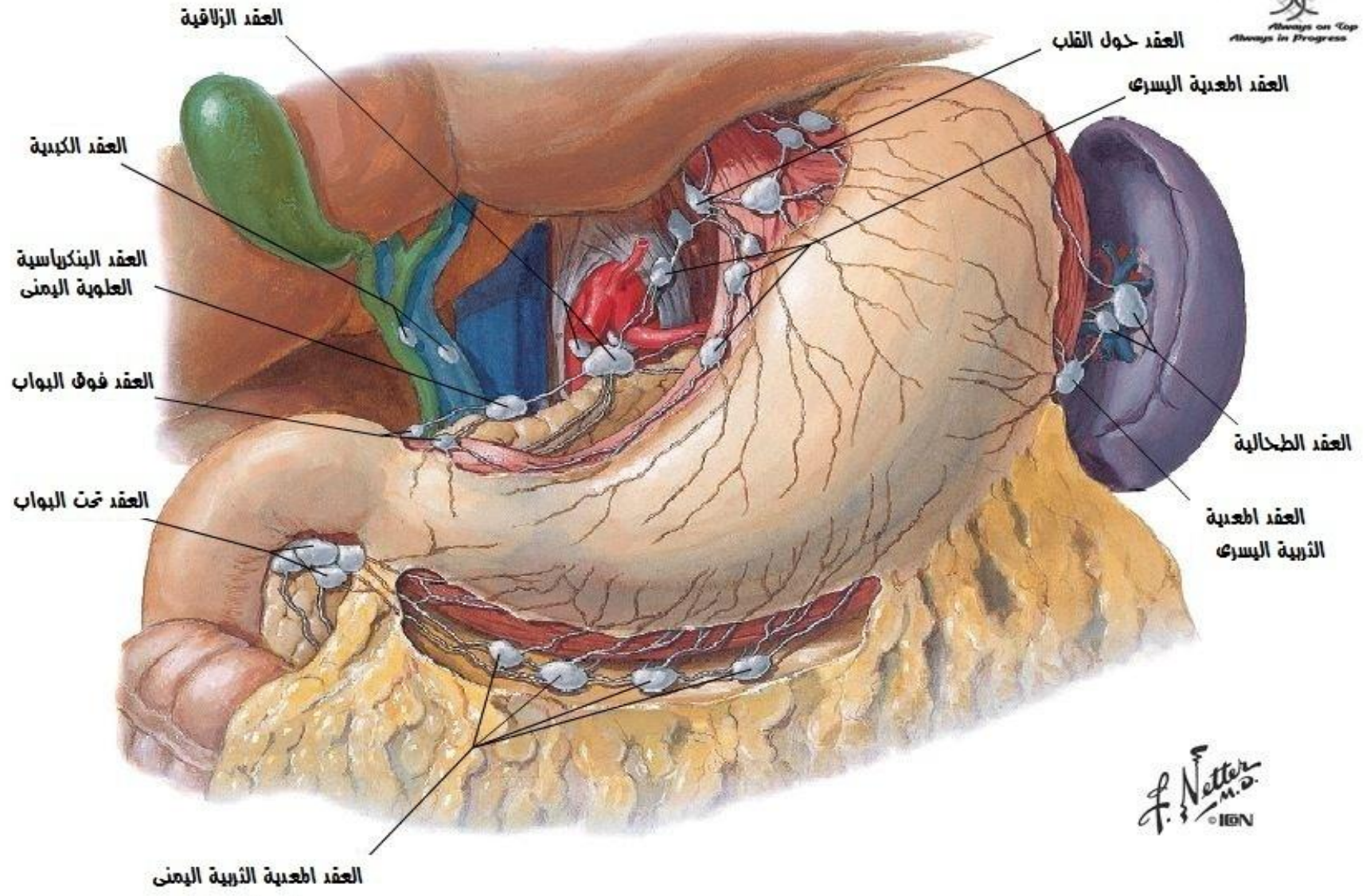
ننوعات وريد الباب الكبدي



ننوعات وريد الباب الكبدي



الأوعية والعقد اللمفية في المعدة



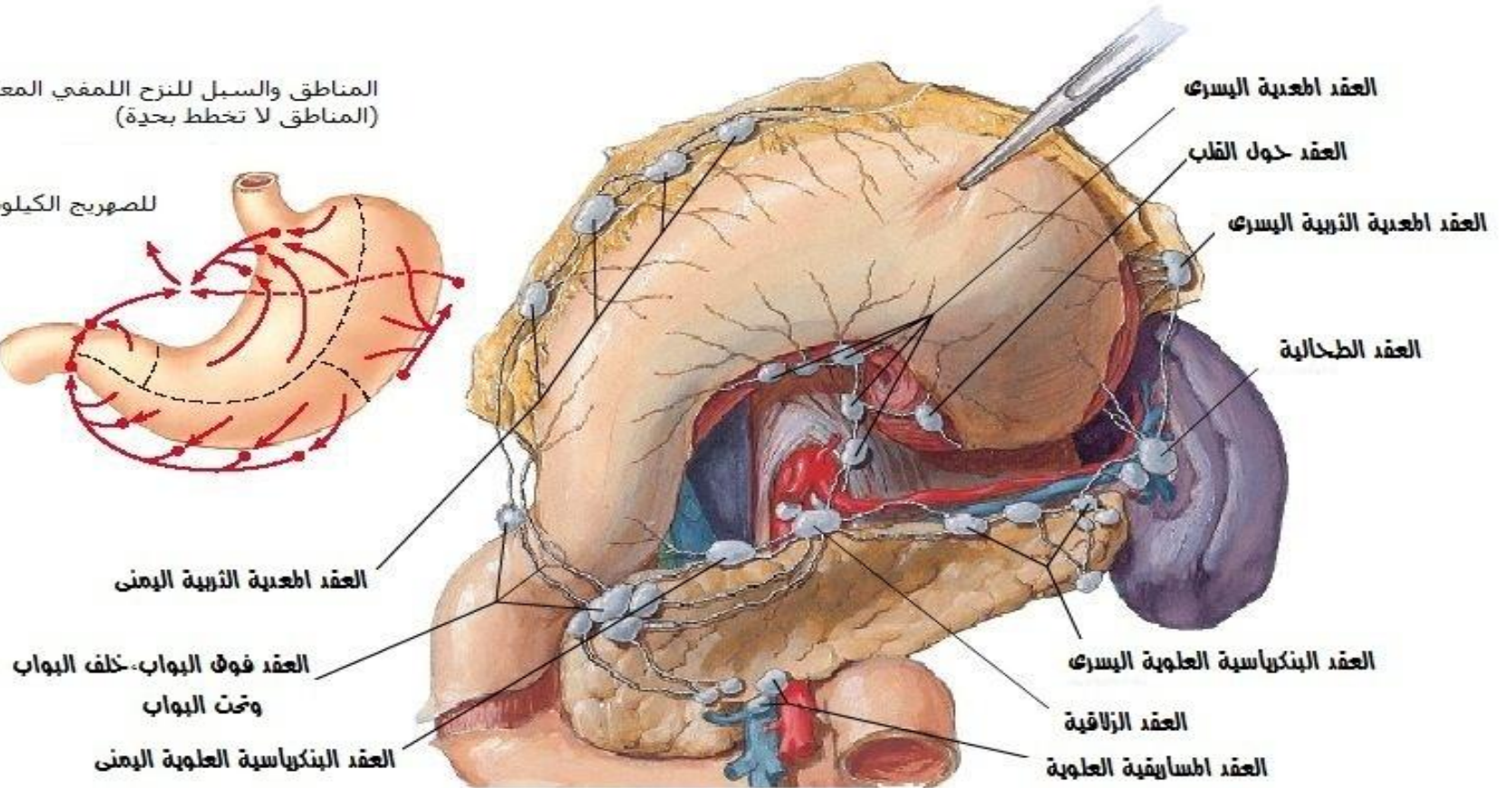
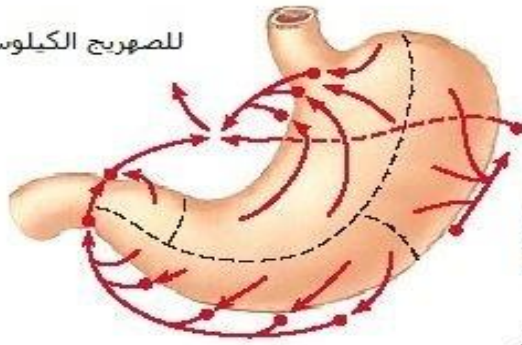
F. Netter M.D. 1894



الأوعية والعقد اللمفية في المعدة المعدة منعكسة

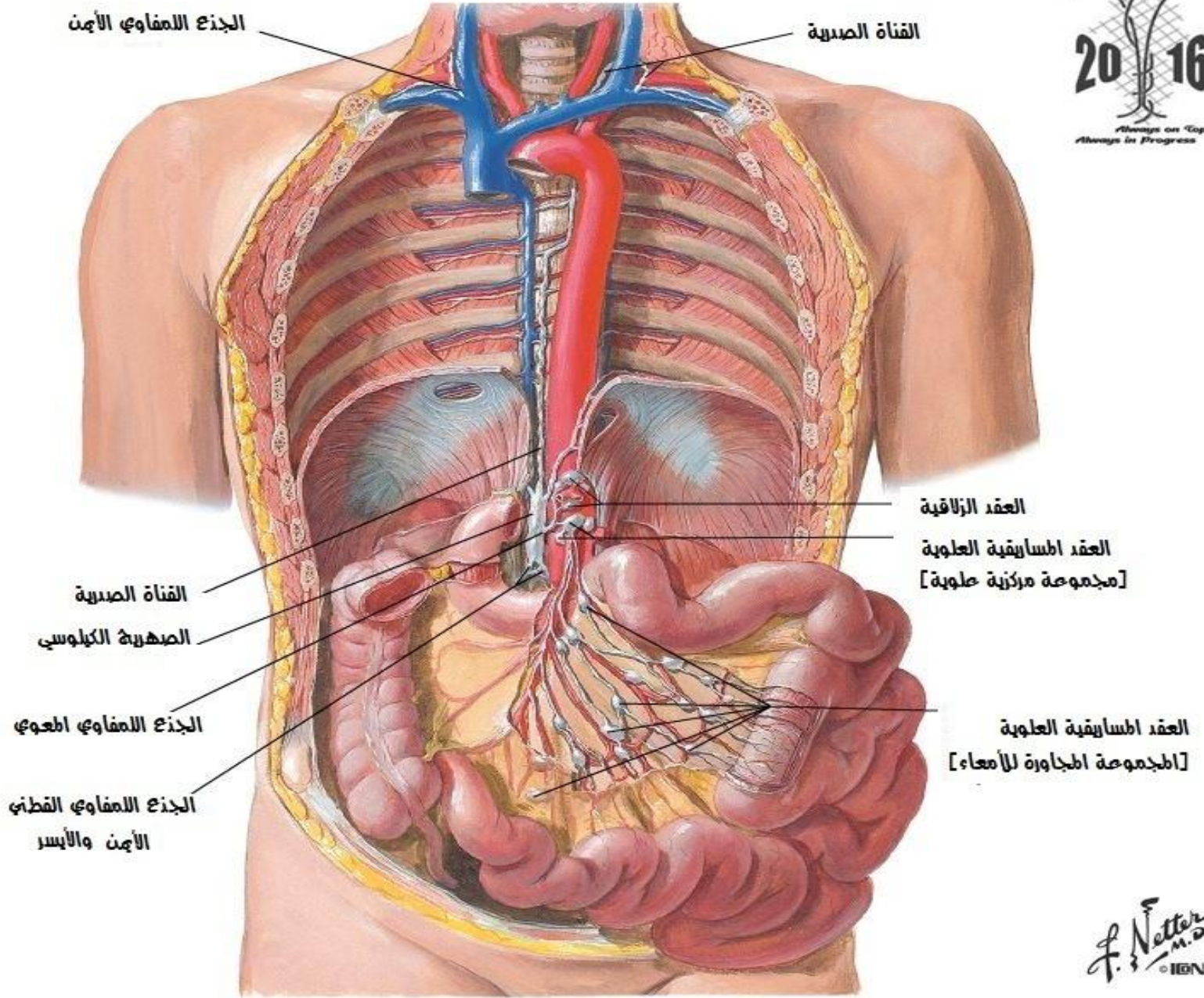
المناطق والسبل للنزح اللمفي المعدي
(المناطق لا تخطط بدقة)

للصهرج الكيلوسي

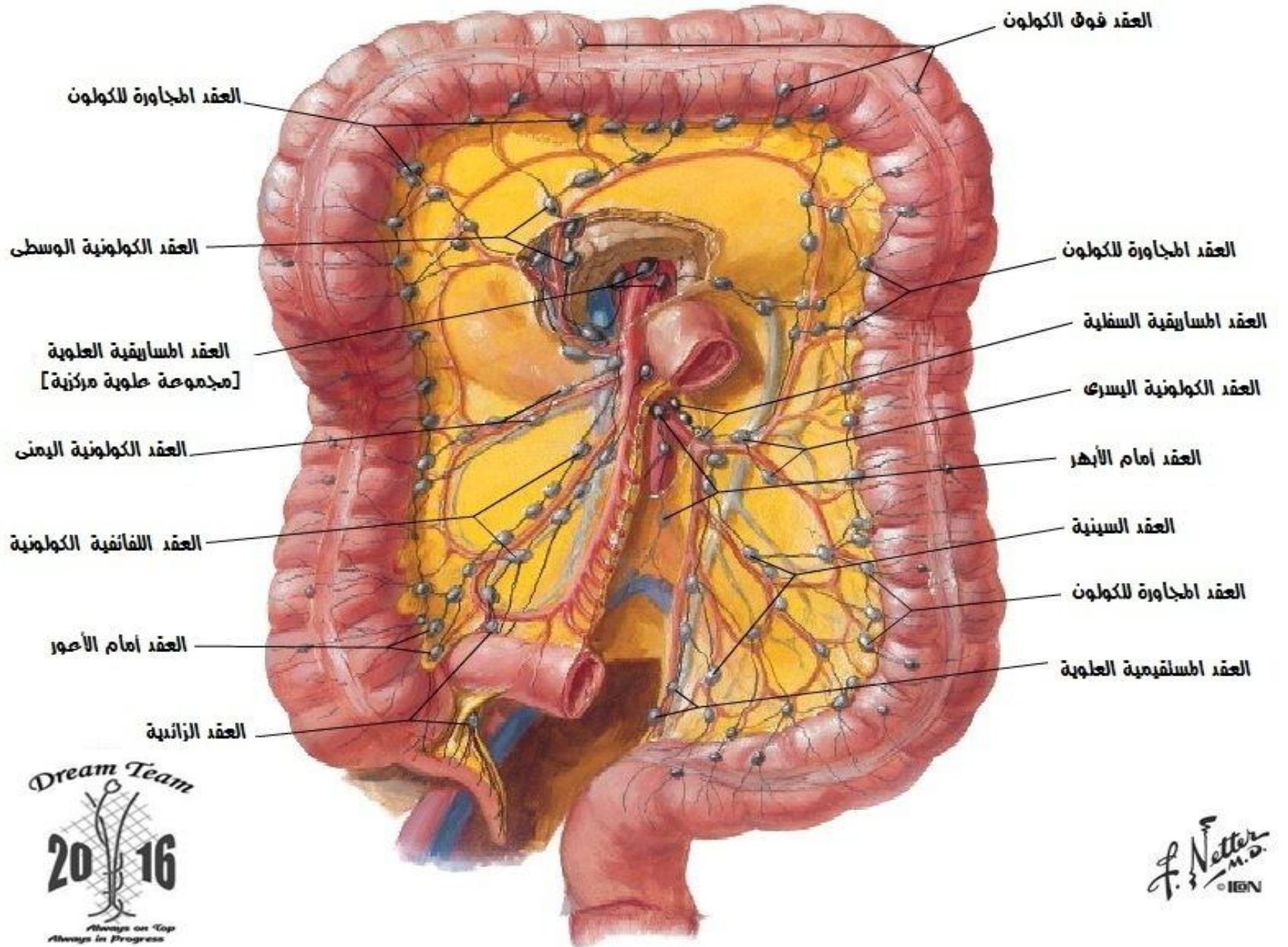


F. Netter M.D. 1894

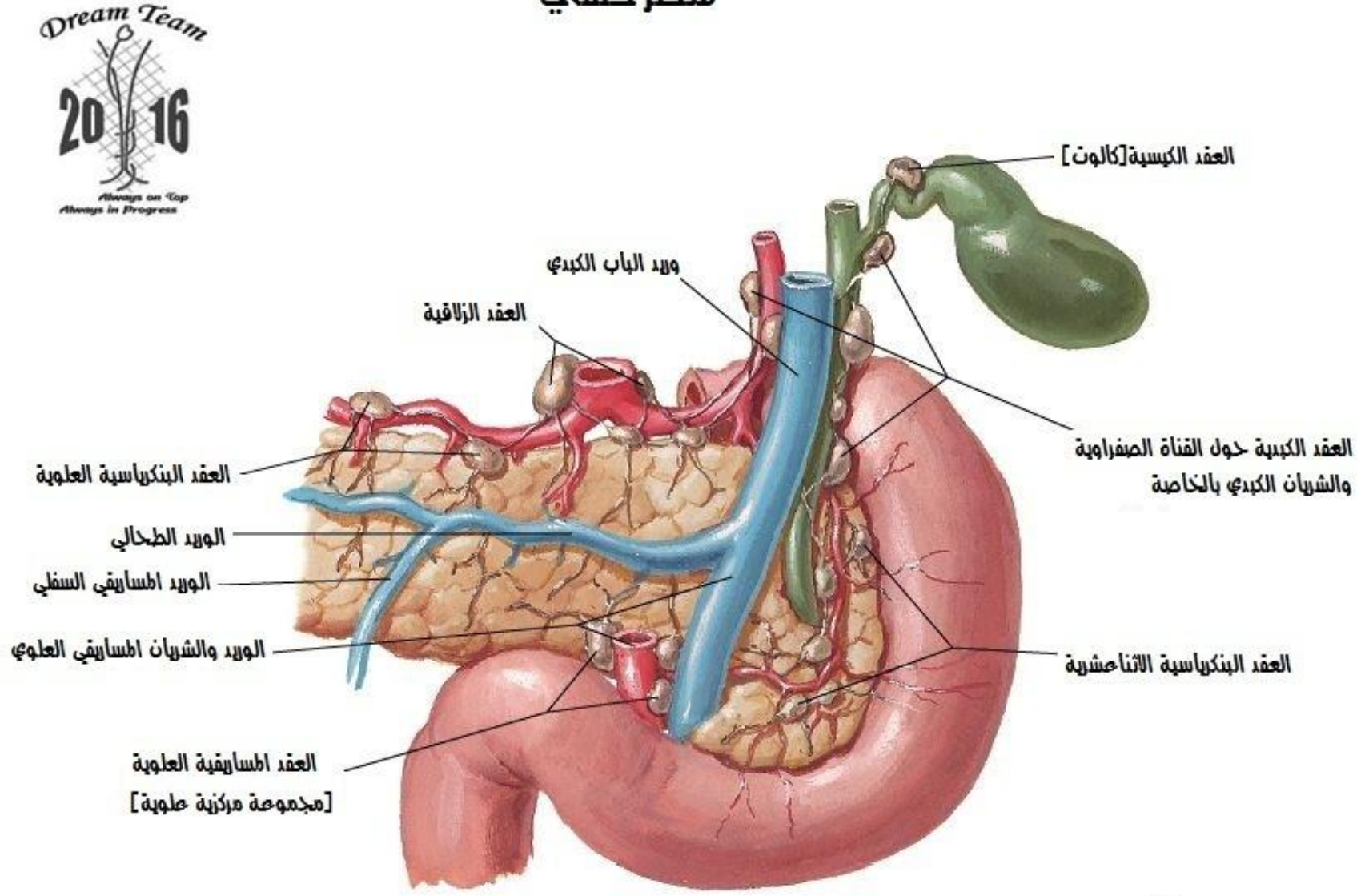
الأوعية والعقد اللمفية للأعضاء الدقيقة



الأوعية والعقد اللمفية للأعضاء الفليضة

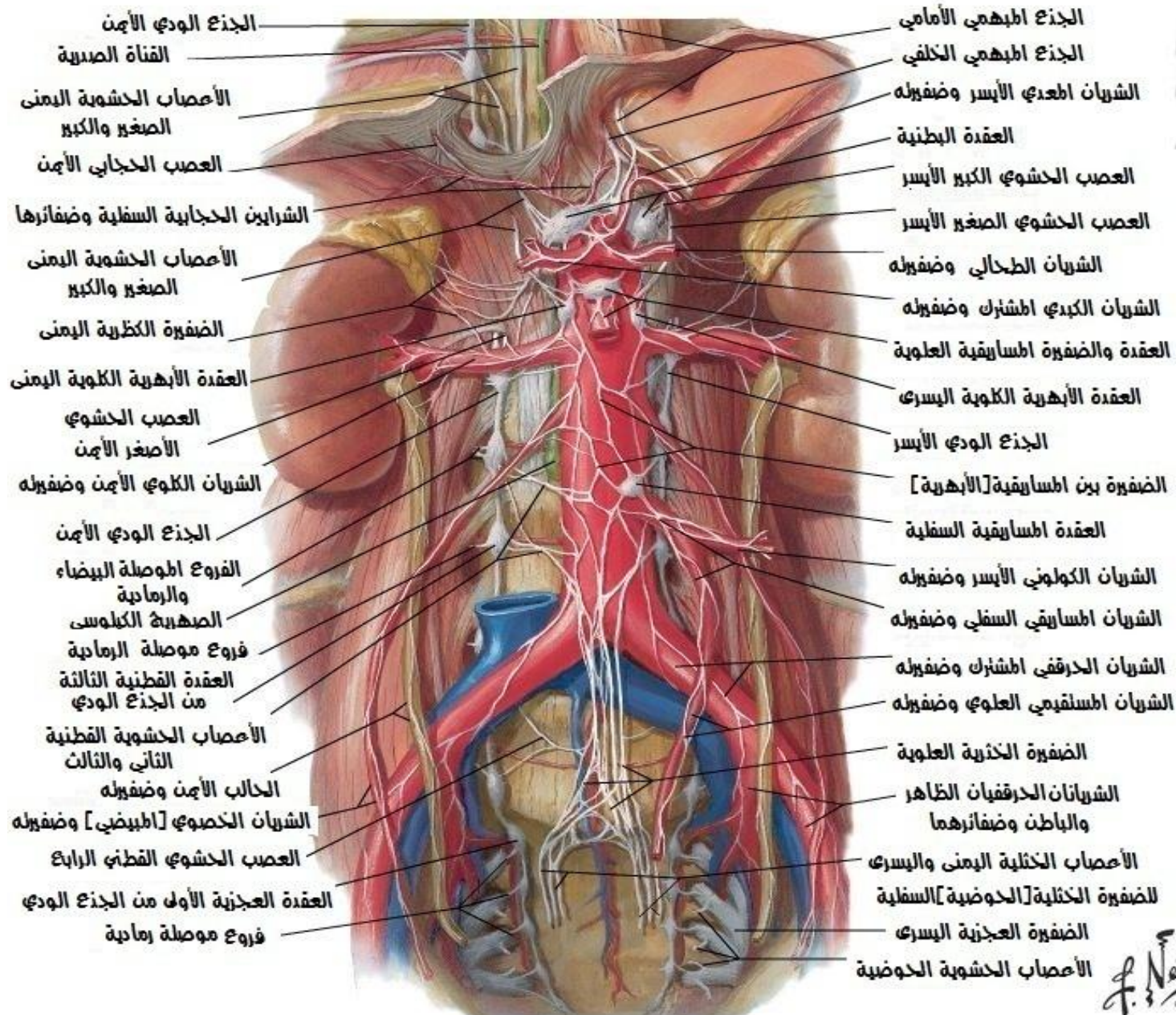


الأوعية والعقد اللمفية البنكرياسية منظر خلفي



F. Netter
M.D.
© IGV

الأعصاب الخائية وعقد البطن



F. Netter
M.D.
© IGV

الشرايين الحجابية السفلية اليمنى واليسرى وظيفاتها

الجذع ابيهي الأمامي

الجذع ابيهي الخلفي

فرع من الضفيرة الحجابية السفلية اليمنى لفؤاد المعدة

العصب الحجابي الأيمن

العقدة الحجابية

فروع بطنية من الجذوع ابيهيية الأمامية والخلفية

الشريان اطعدي الأيسر وظيفته

الأعصاب الحشوية الصغير والأصغر اليسرى

العقدة الزلاقية

العقدة الأبهية الكهبة اليمنى

العقدة والضفيرة اطباقية العلوية

العقدة الأبهية الكهبة اليمنى

Dream Team
2016
Always on Top
Always in Progress

Netter
M.D.
© 1999

العقدة الصدرية السادسة اليسرى من الجذع الودي

العصب الوربي السابع

فروع موصلة رمادية

فروع موصلة بيضاء

العقدة الشوكية الحسية [الجذر الظهر]

الجذر الأمامي [البطني] للعصب الشوكي

العصب الحشوي الكبير الأيمن

العصب الحشوي الصغير الأيمن

العقدة الزلاقية

العصب الحشوي الأصغر [غير ثابت]

الشريان الكبدي المشترك

الشريان الكبدي بالخاصة

العقدة المساقية العلوية

العقدة الأبهريّة الكلوية

الشريان المعدي الأيمن

الشريان الكلوي الأيمن

الشريان المعدي الاثناعشري

الشرابين البنكرياسية الاثناعشريّة

الأماميّة والخلفيّة العلوية

الشريان المساقيّ العوي

الشرابين البنكرياسية الاثناعشريّة

الأماميّة والخلفيّة السفليّة

العقدة الصدرية التاسعة اليسرى من الجذع الودي

الجذر البطني الخلفي والفرع البطني للعصب اطمهم[X]

الشريان المعدي الأسر

الجذر الزلاقي

الشريان الطحالي

الشرابين المعديّة الصغيرة

الشريان المعدي التربي الأسر

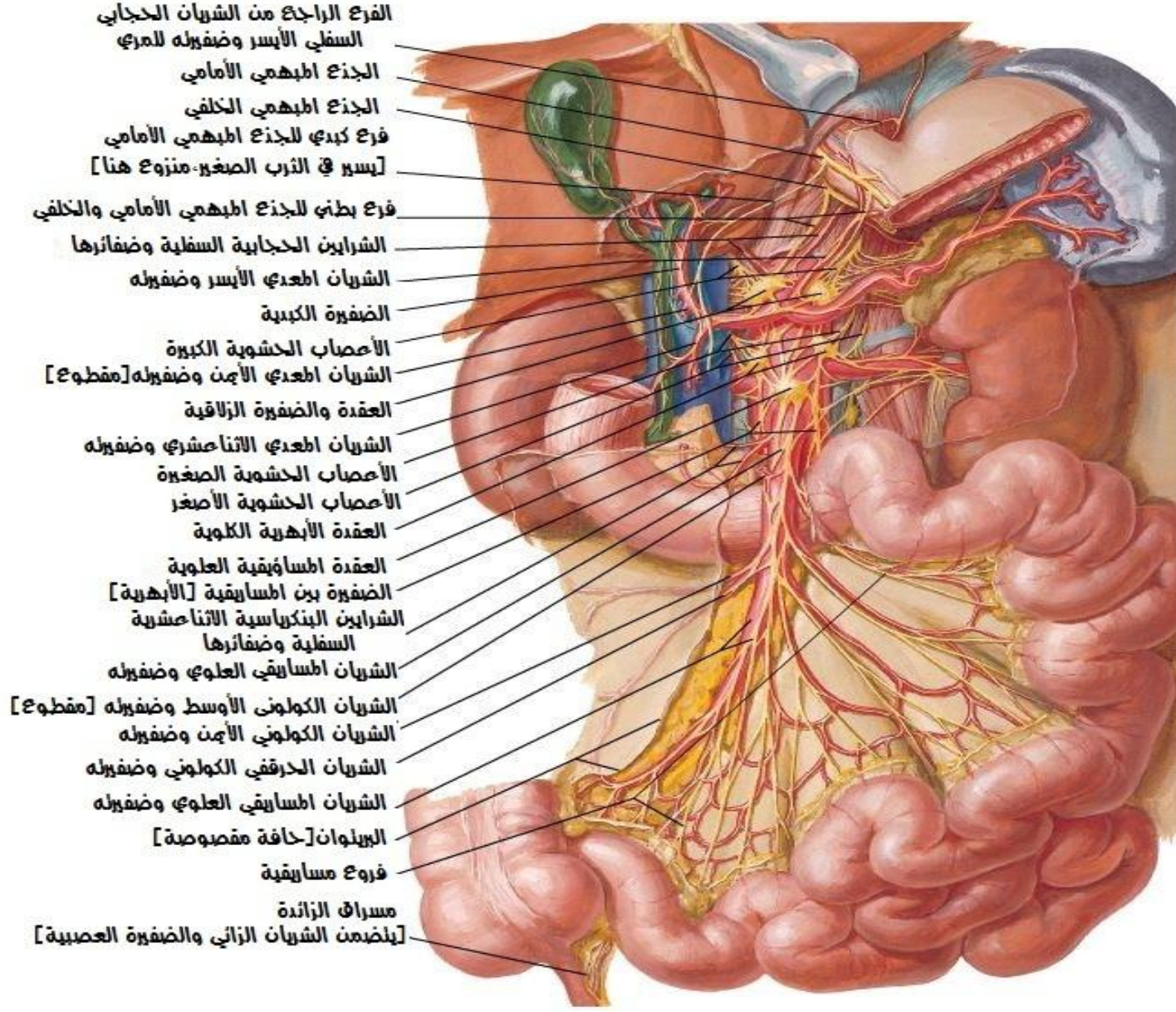
الباف ودية قبل المشبك بعد المشبك

الباف نظيرة ودية قبل المشبك بعد المشبك الباف واردة

Dream Team 2016 Always on Top Always in Progress

F. Netter M.D.

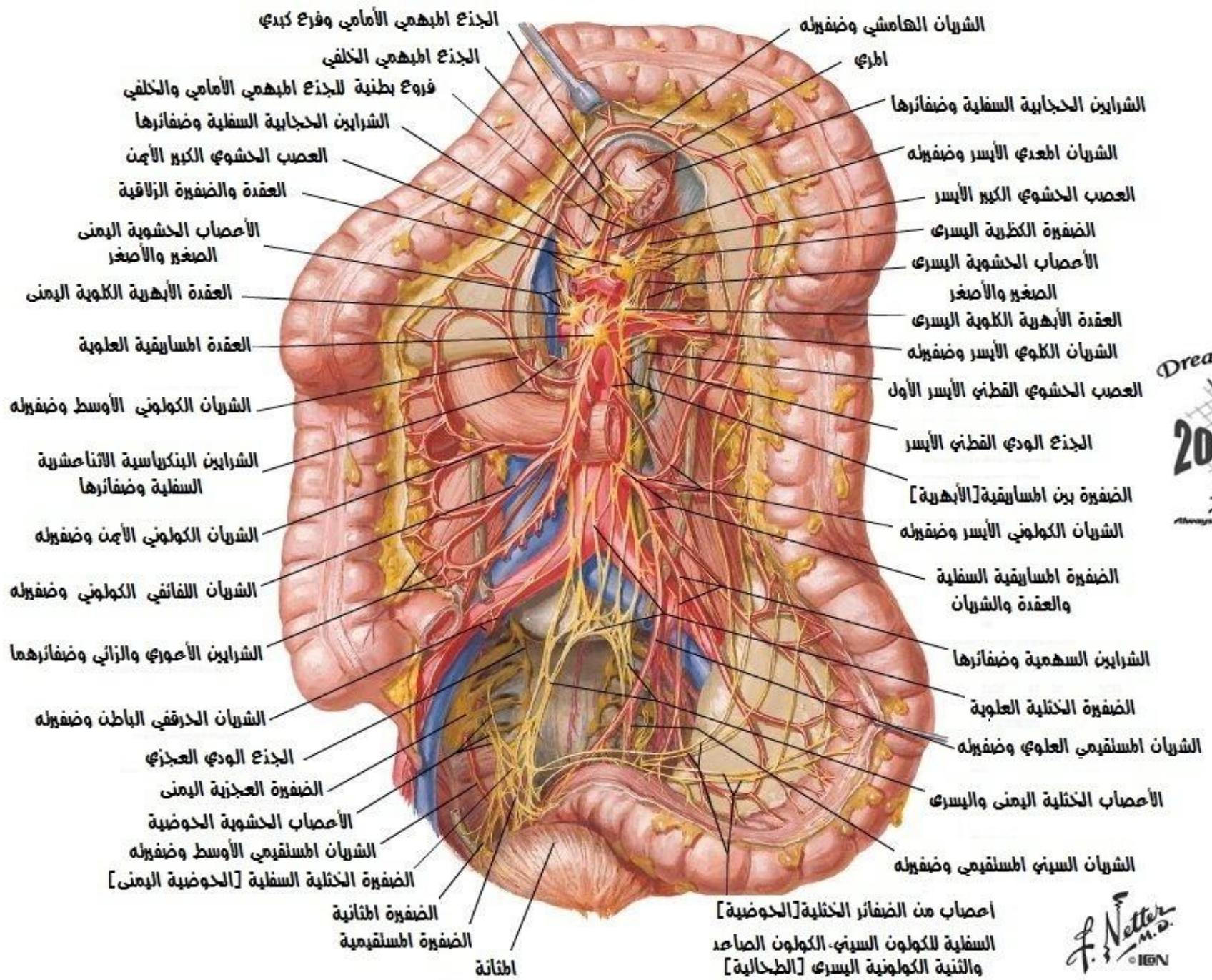
اعصاب الأمعاء الدقيقة



Dream Team
2016
Always on Top
Always in Progress

F. Netter
M.D.
© IGV

اعصاب الأمعاء الفليضة

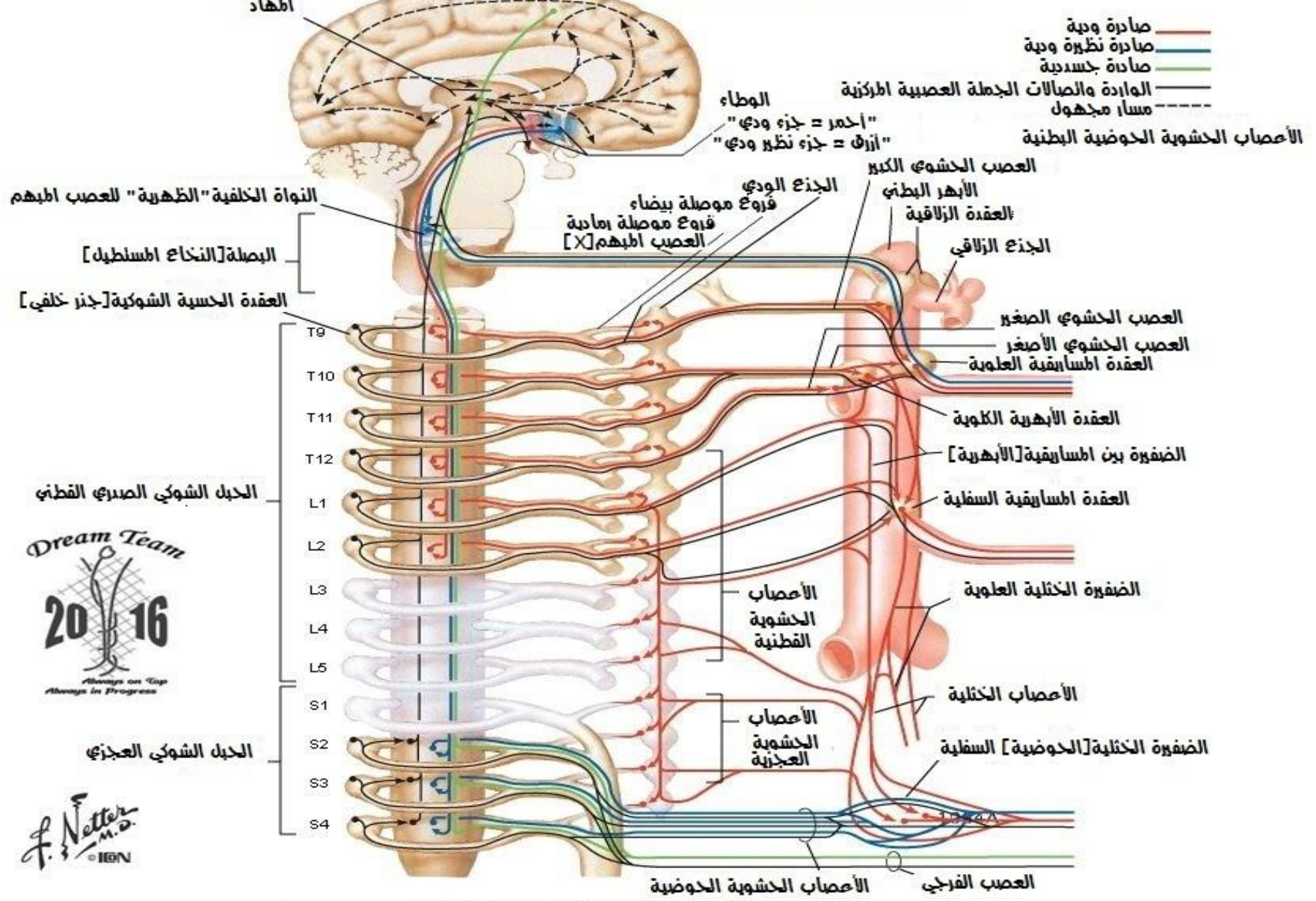


Dream Team
2016
Always on Top
Always in Progress

F. Netter
M.D.
© IGV

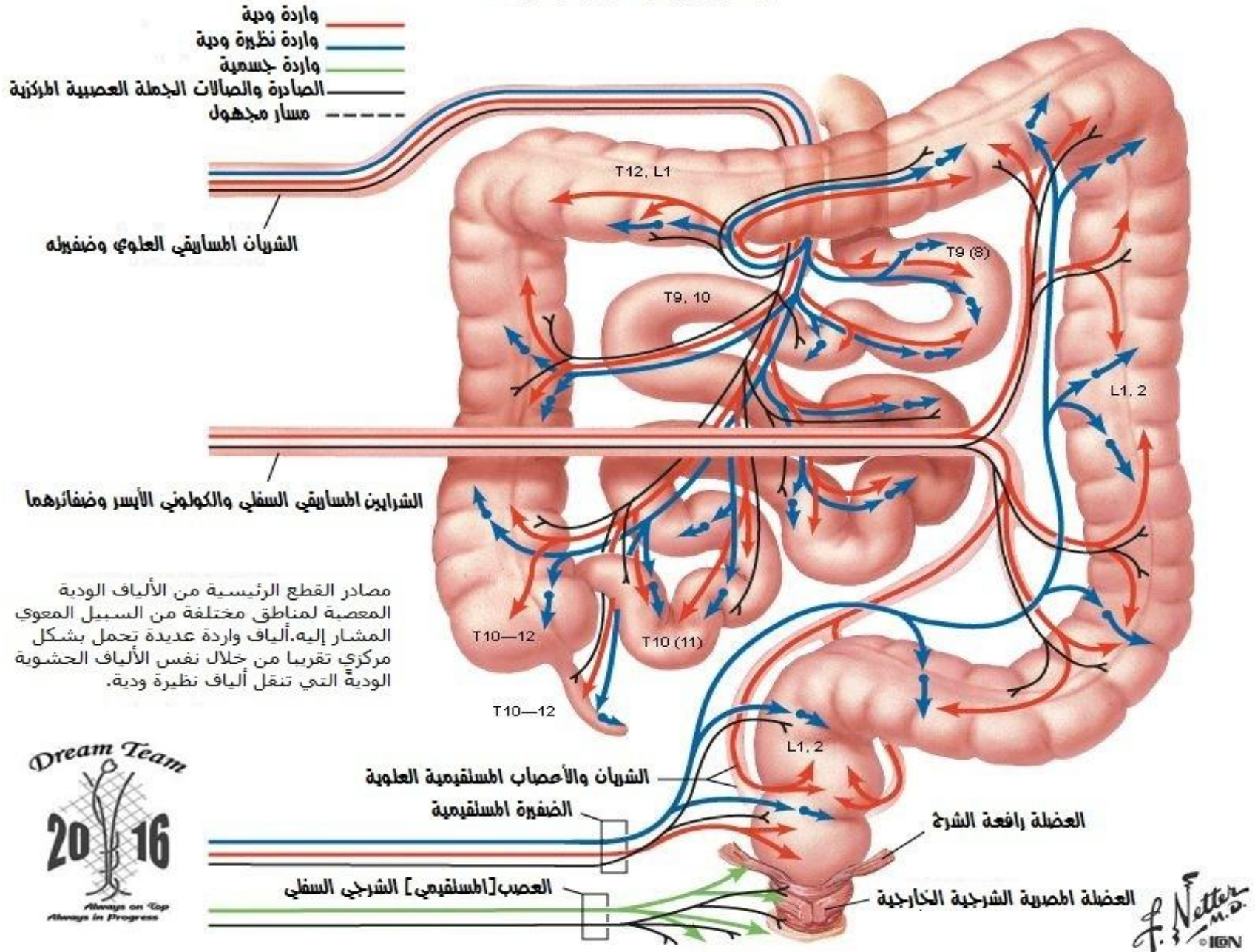
الفروع الموصلة البيضاء

جانب إيسر من الترسية

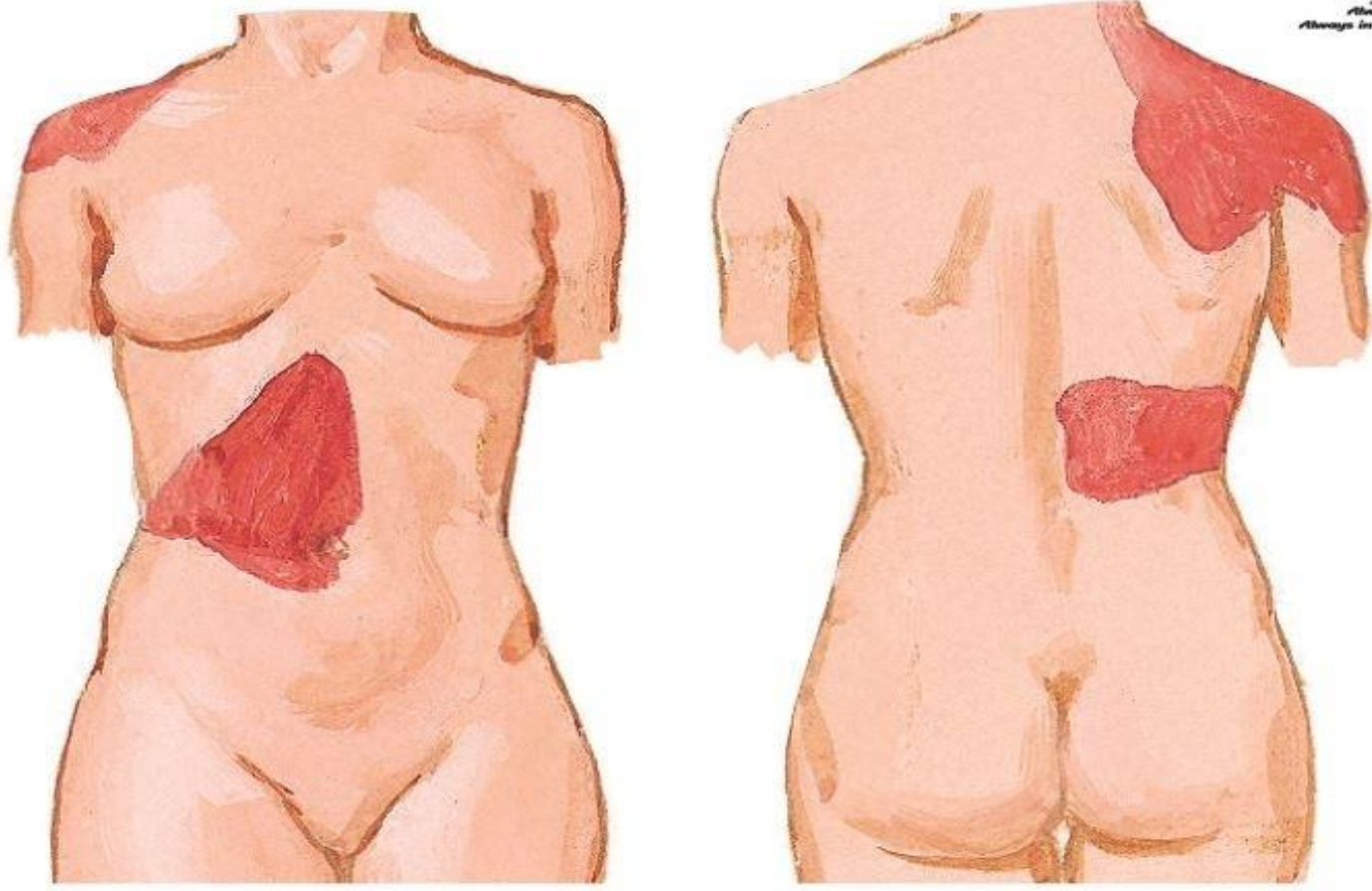


نعصيب الأمعاء الدقيقة والفليضة

جانب إيمن من الترسية



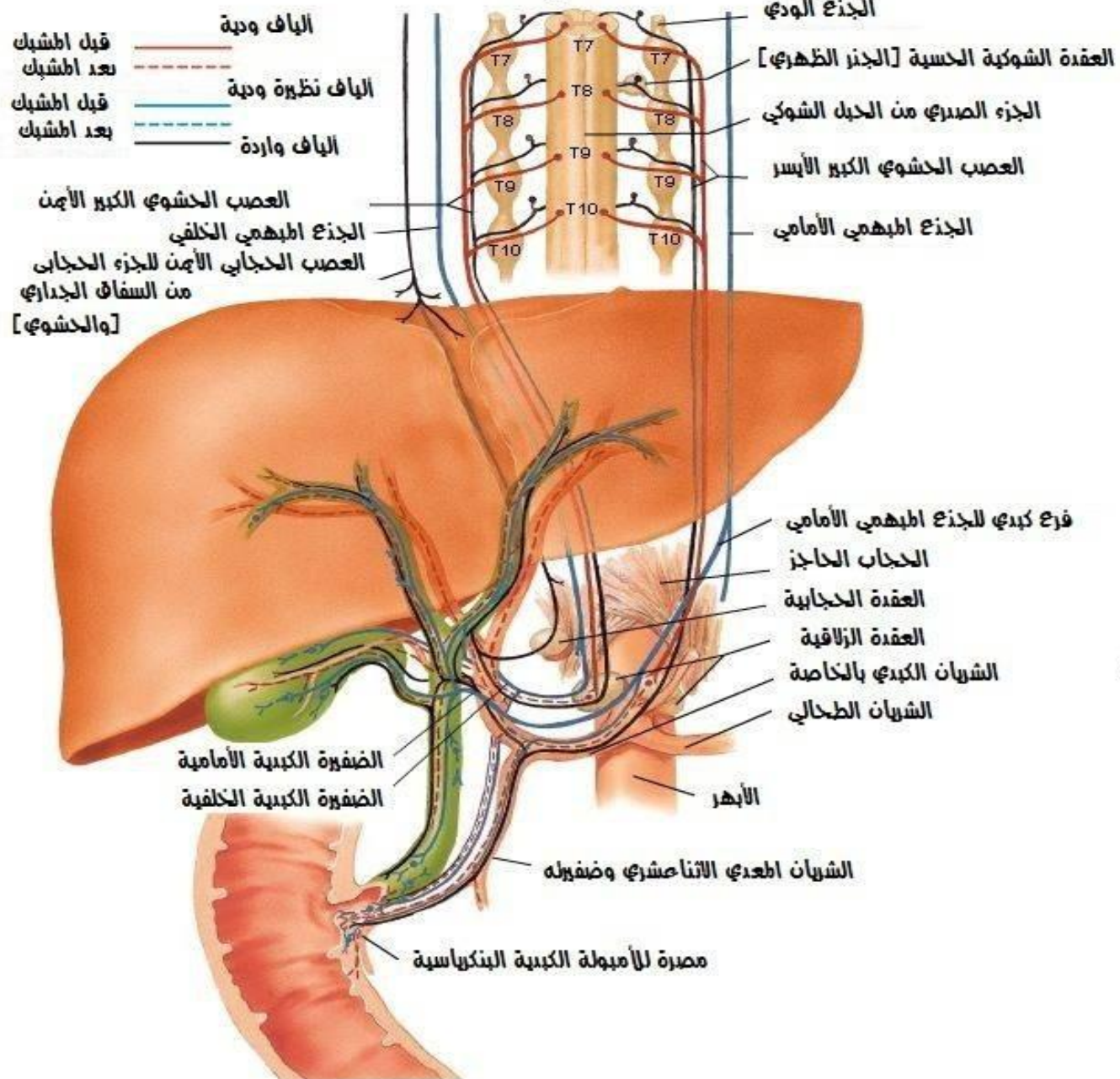
المناطق الشائعة للآلج الرجيع في الداء الصفراوي



Dream Team
2016
Always on Top
Always in Progress

F. Netter M.D.
© IGV

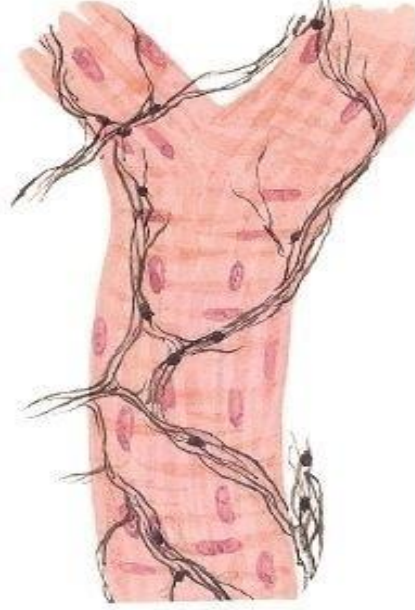
تصيب الكبد والسبيل الصفراوي نرسيمة



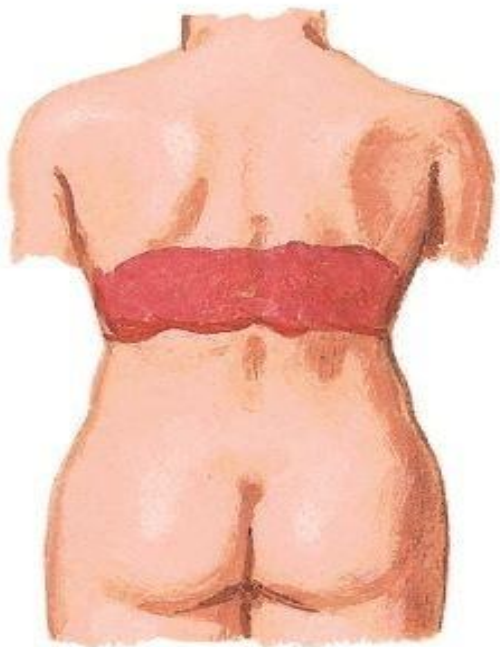
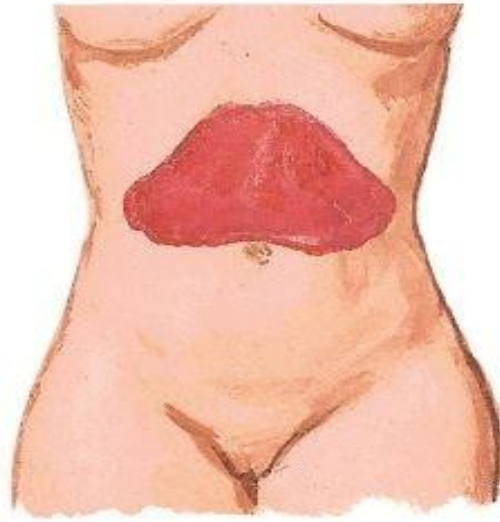
Dream Team
2016
Always on Top
Always in Progress

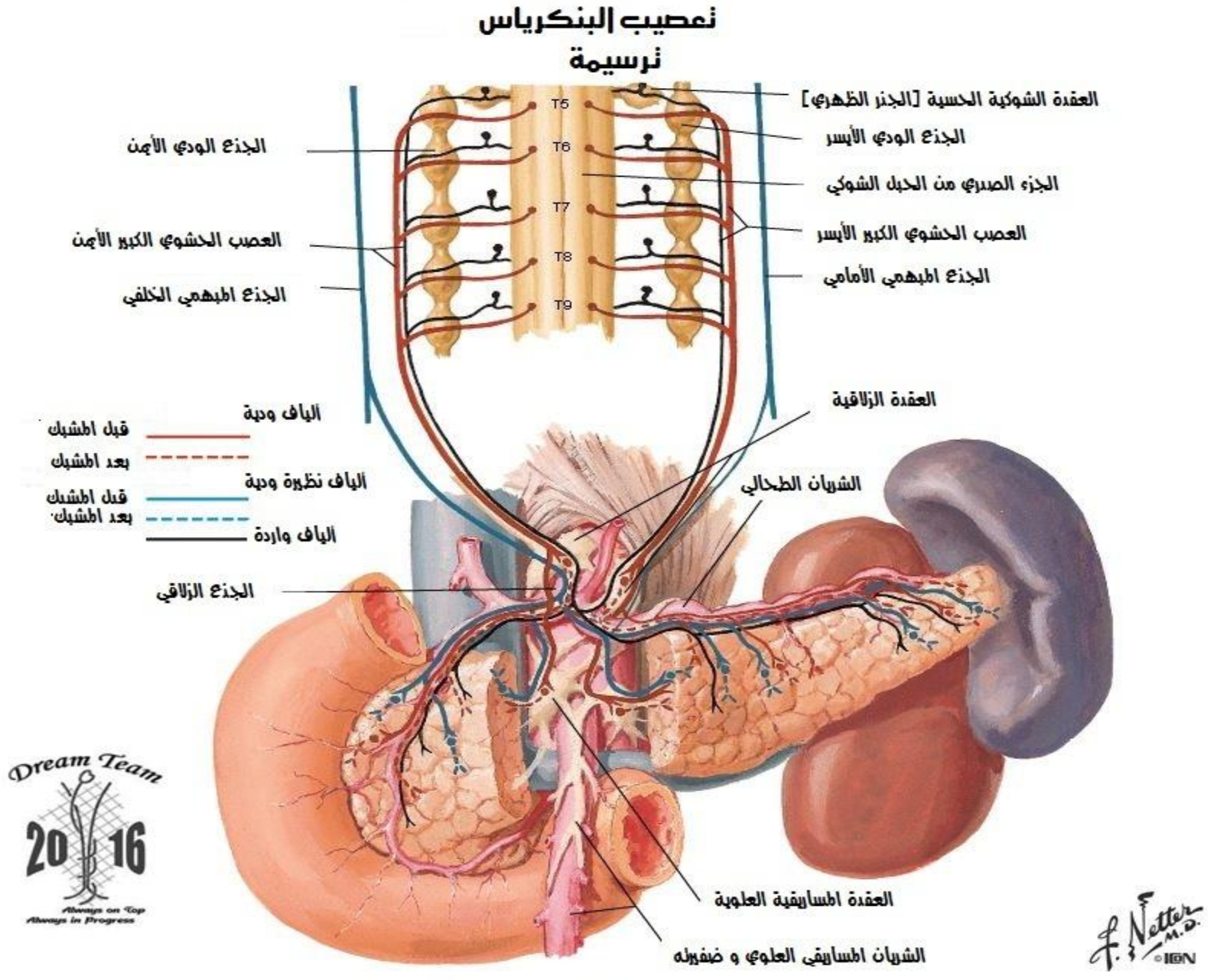
F. Netter M.D.
© IGV

نمصيب الكبد
الياف عصبية حول فرع دقيق من الشريان الكبدي

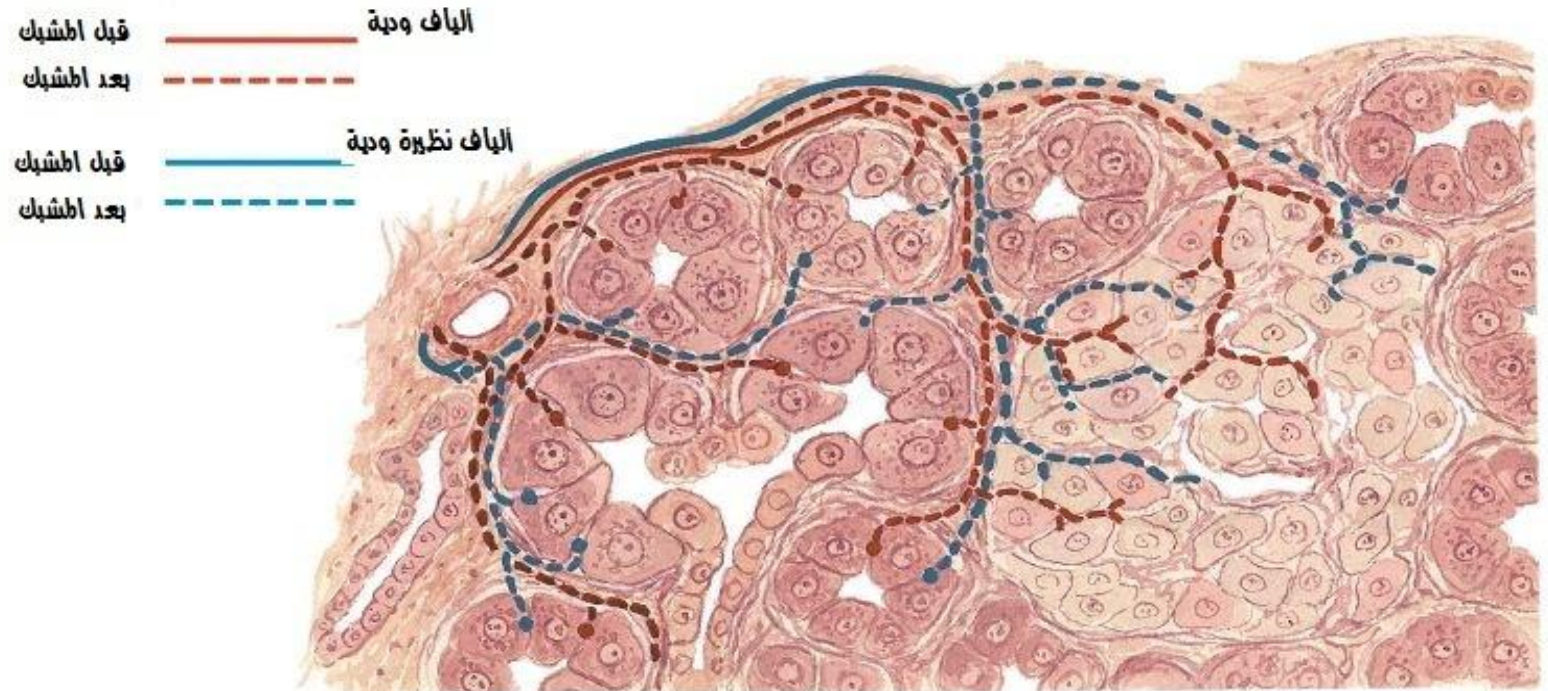


المناطق الشائعة للآلج البنكرياسي

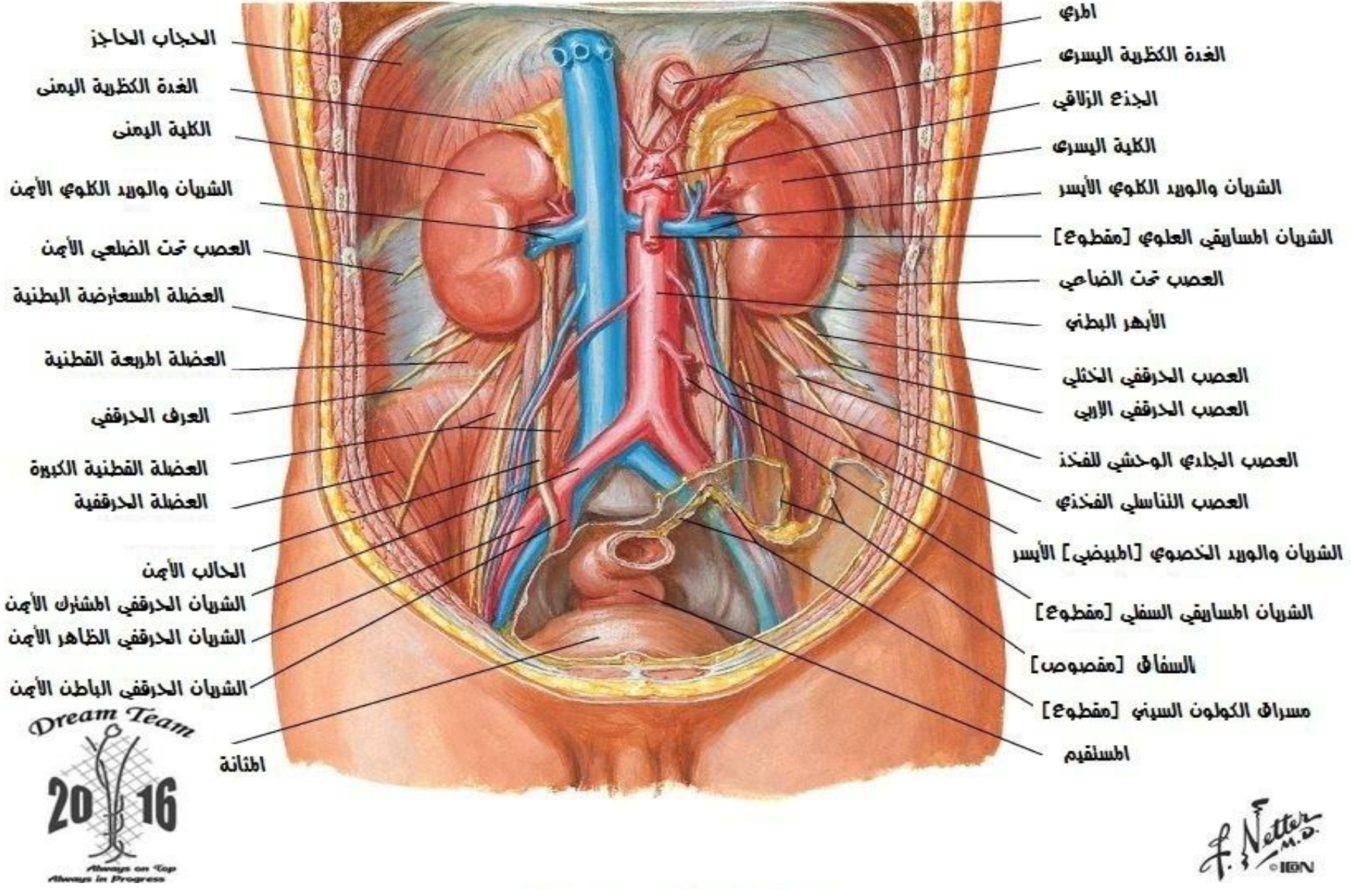




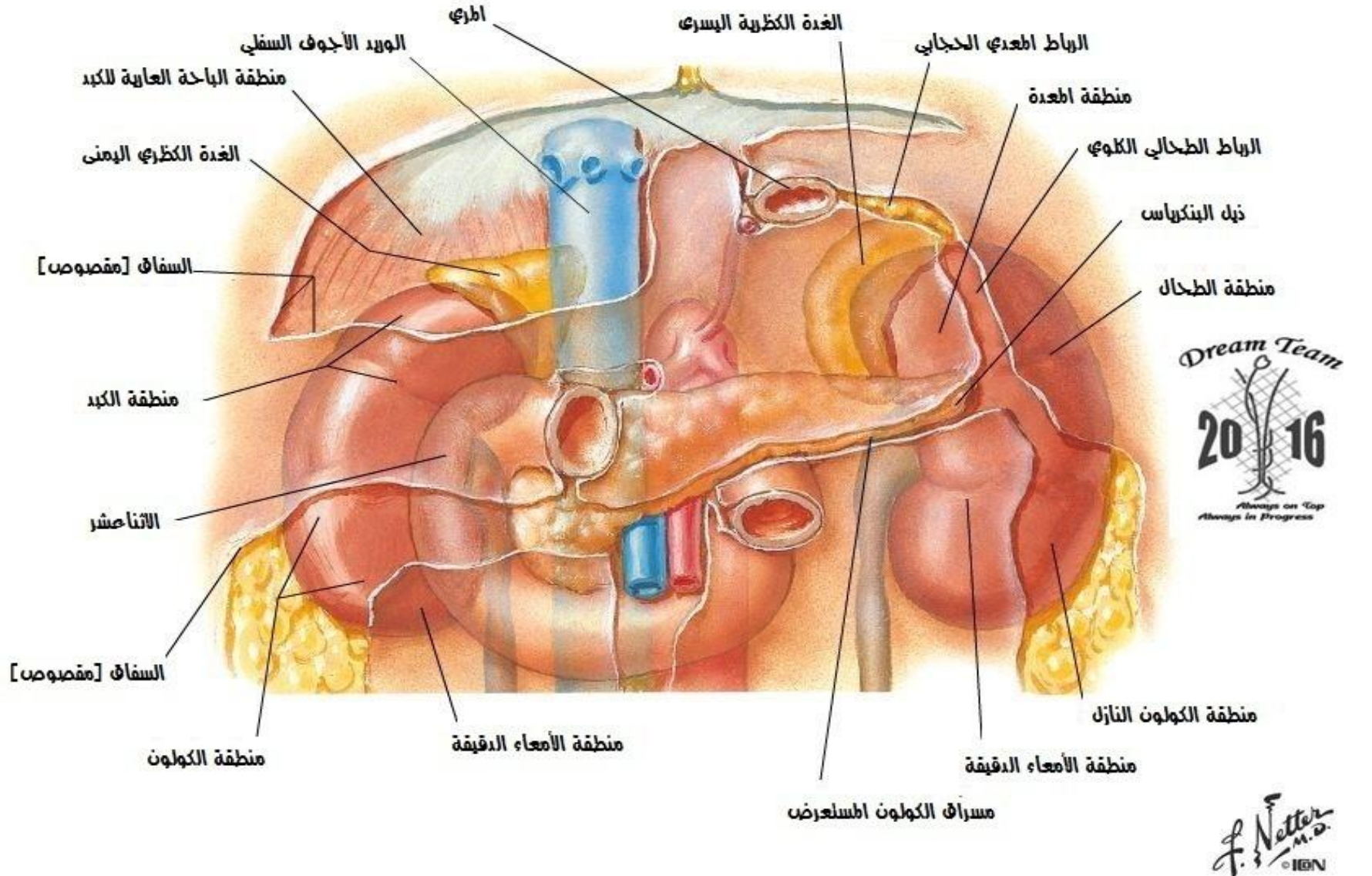
نرسمة للنقصيب الظاهر للبنكرياس



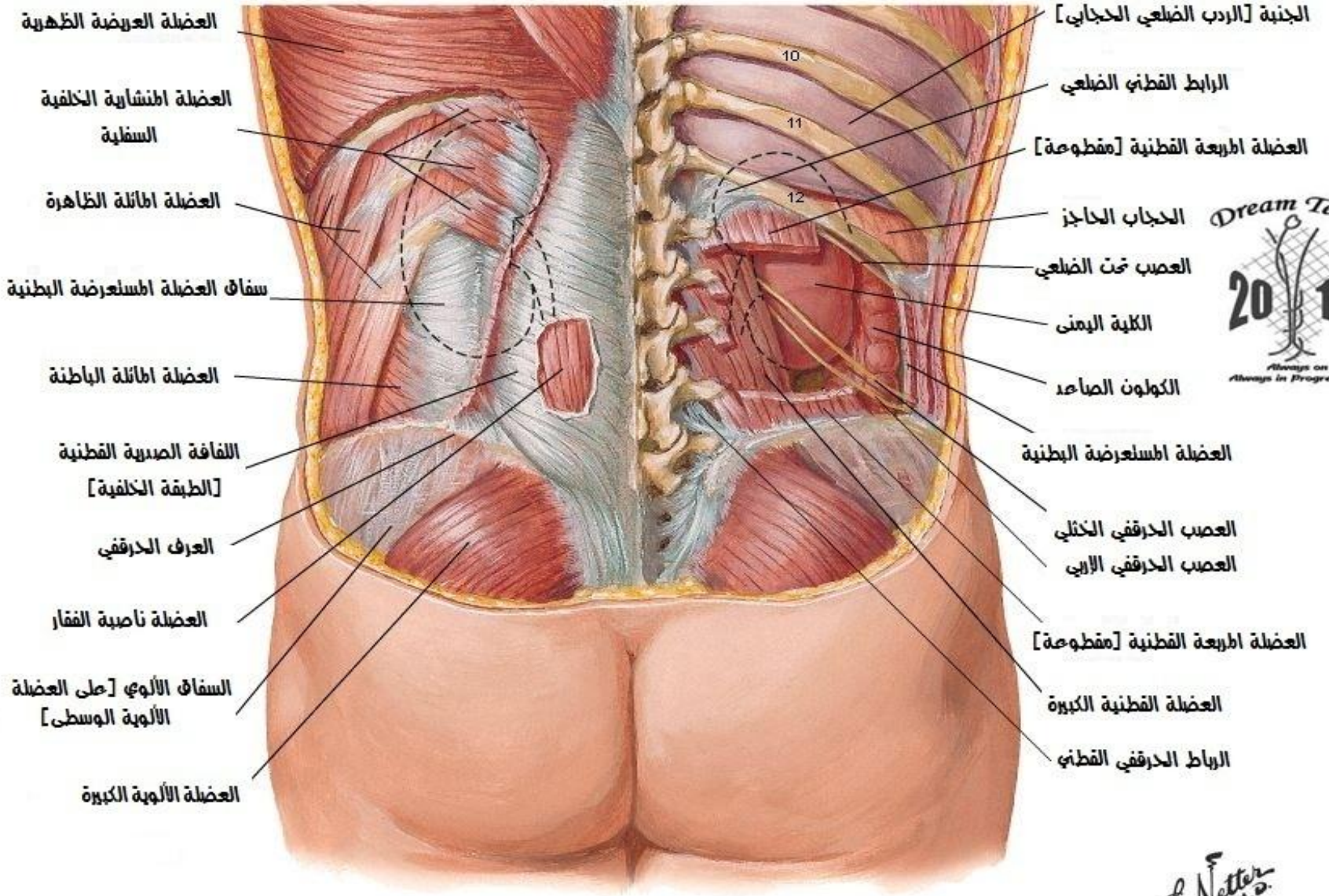
الكلية في موضعها منظر إمامي



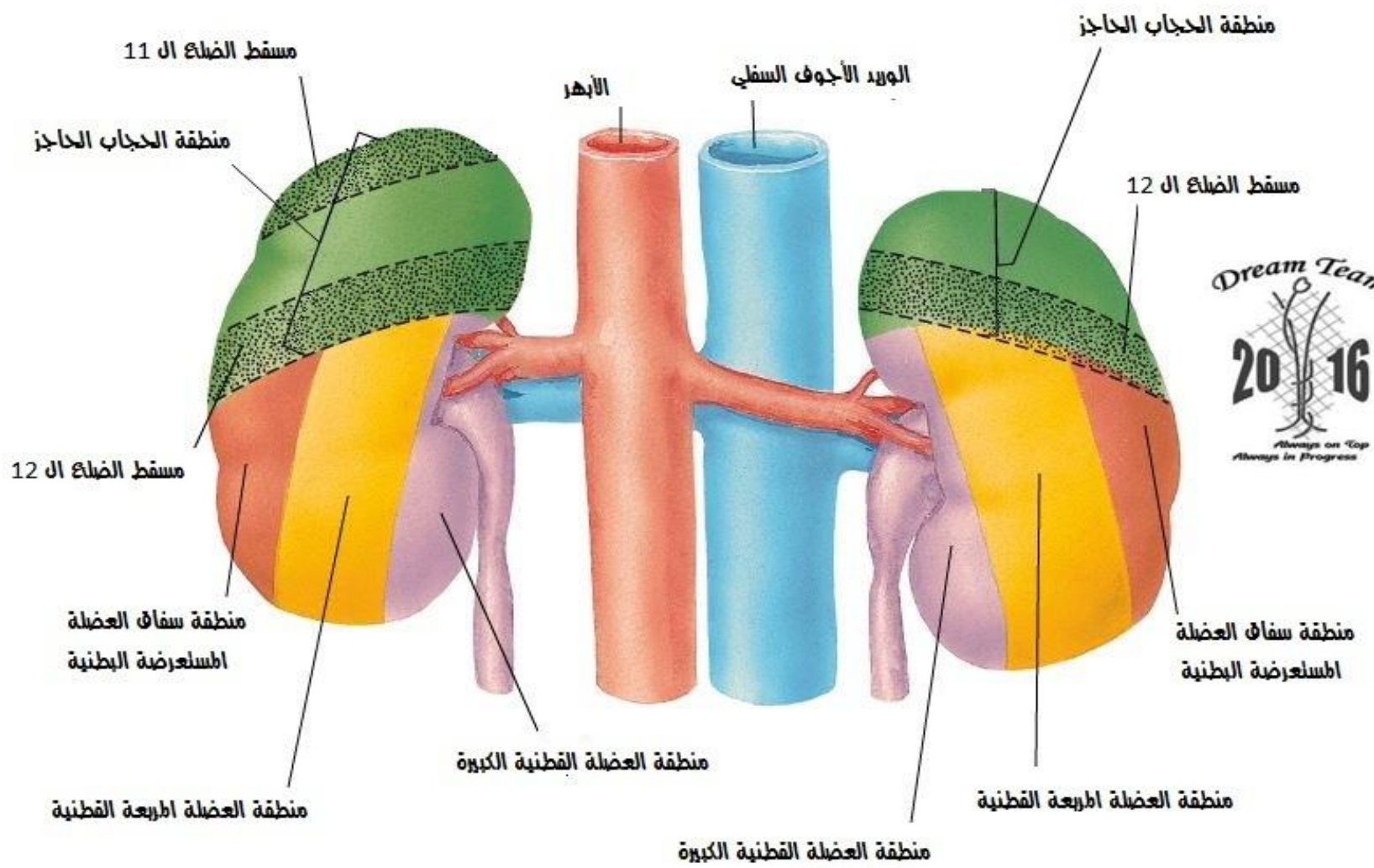
الكلية في موضعها الارتباطات الأمامية للكلية



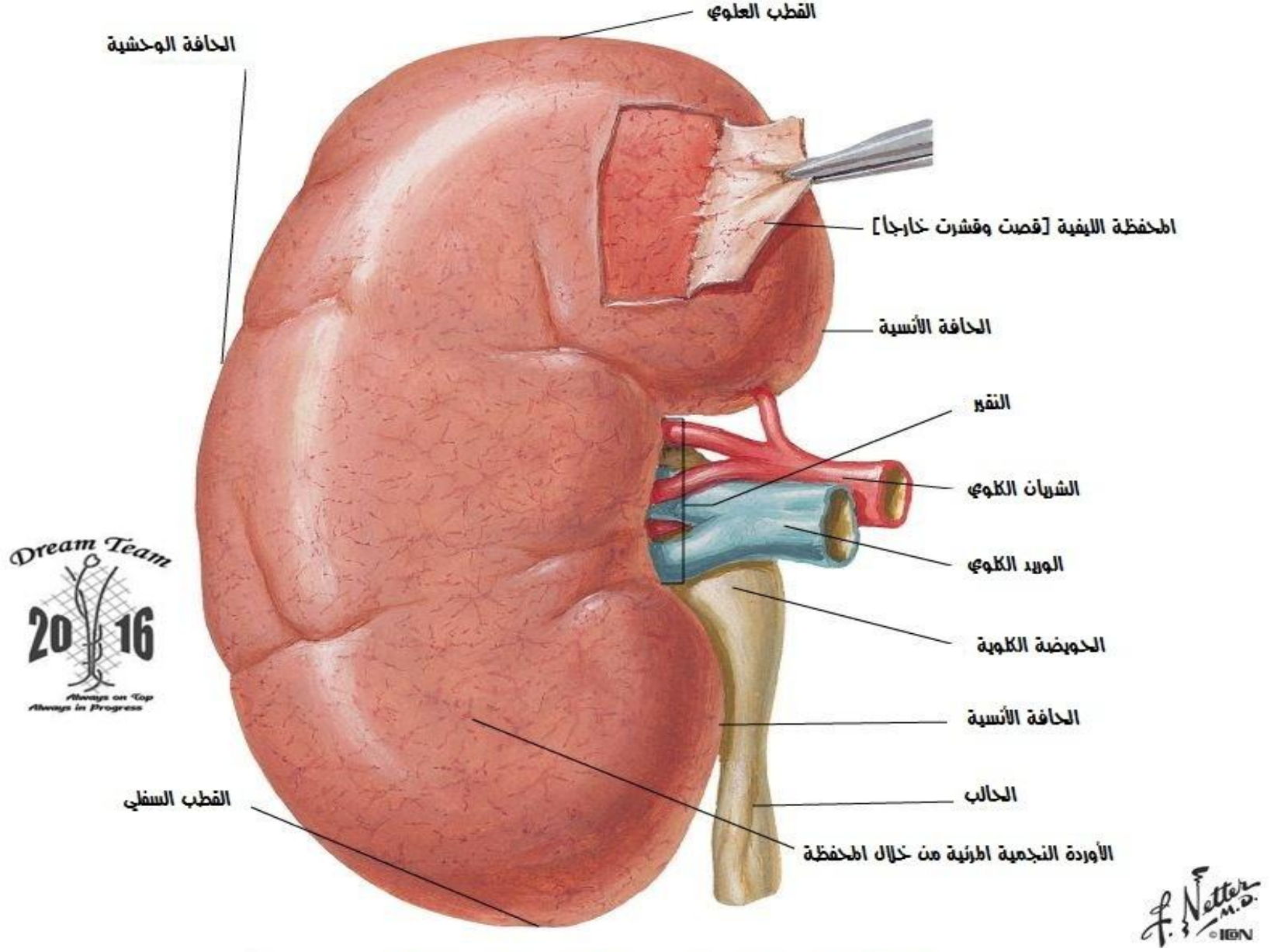
الكلية في موضعها منظر خلفي



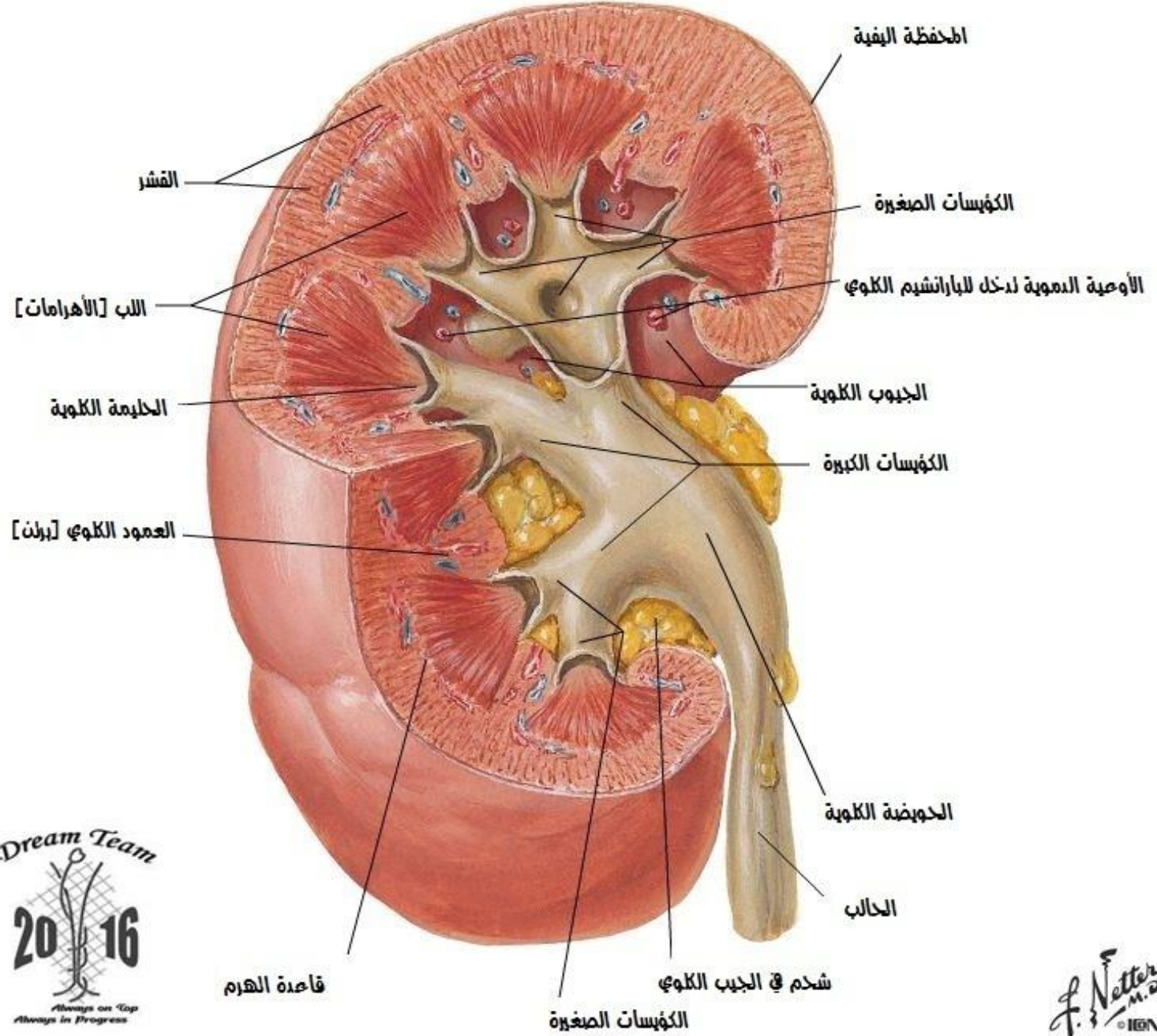
الكلية الارتباطات الخلفية للكلية



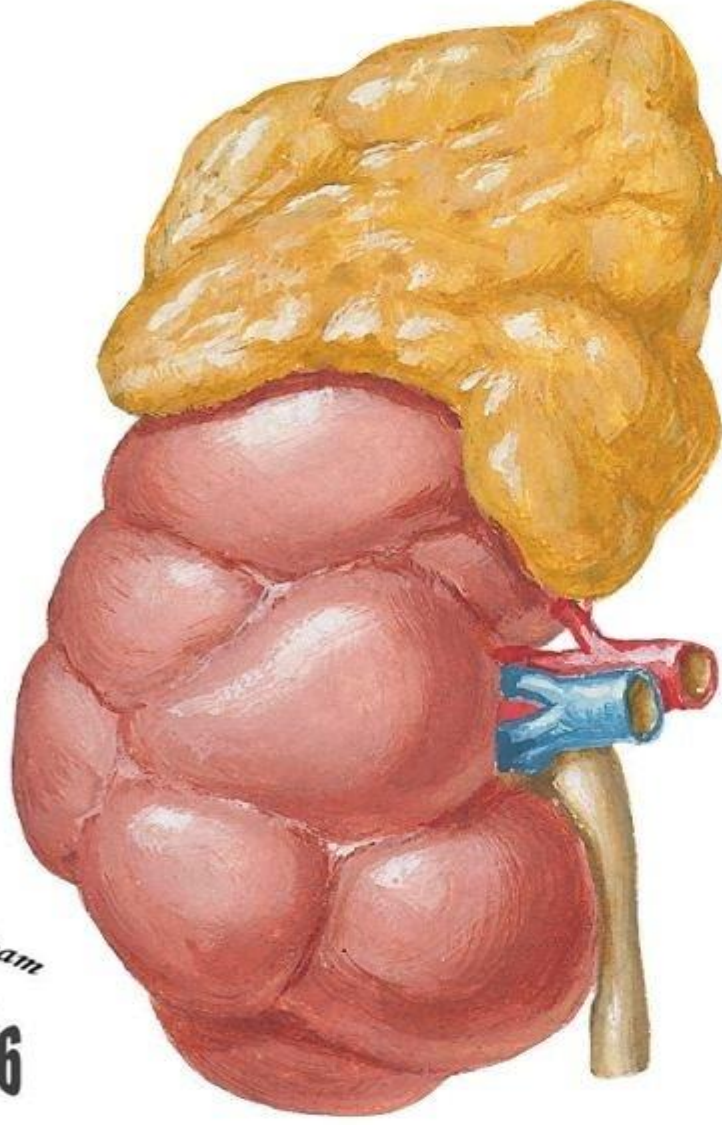
السطح الأمامي للكلية اليمنى



الكلية اليمنى مقسومة في عدة مسنويات



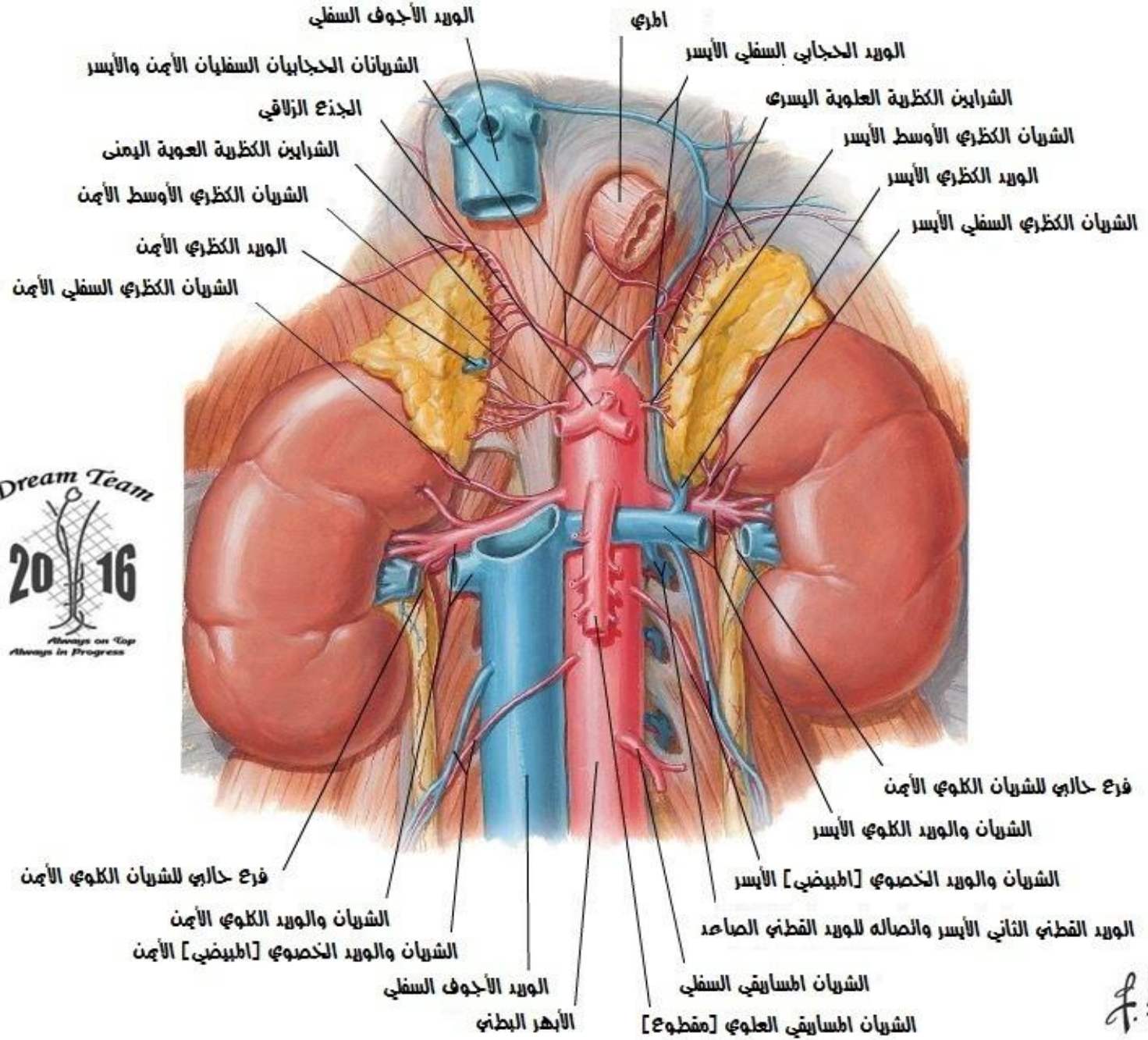
الفدة الكظرية والكلية المفصصة للرضيع



Dream Team
2016
Always on Top
Always in Progress

F. Netter
M.D.
© 1994

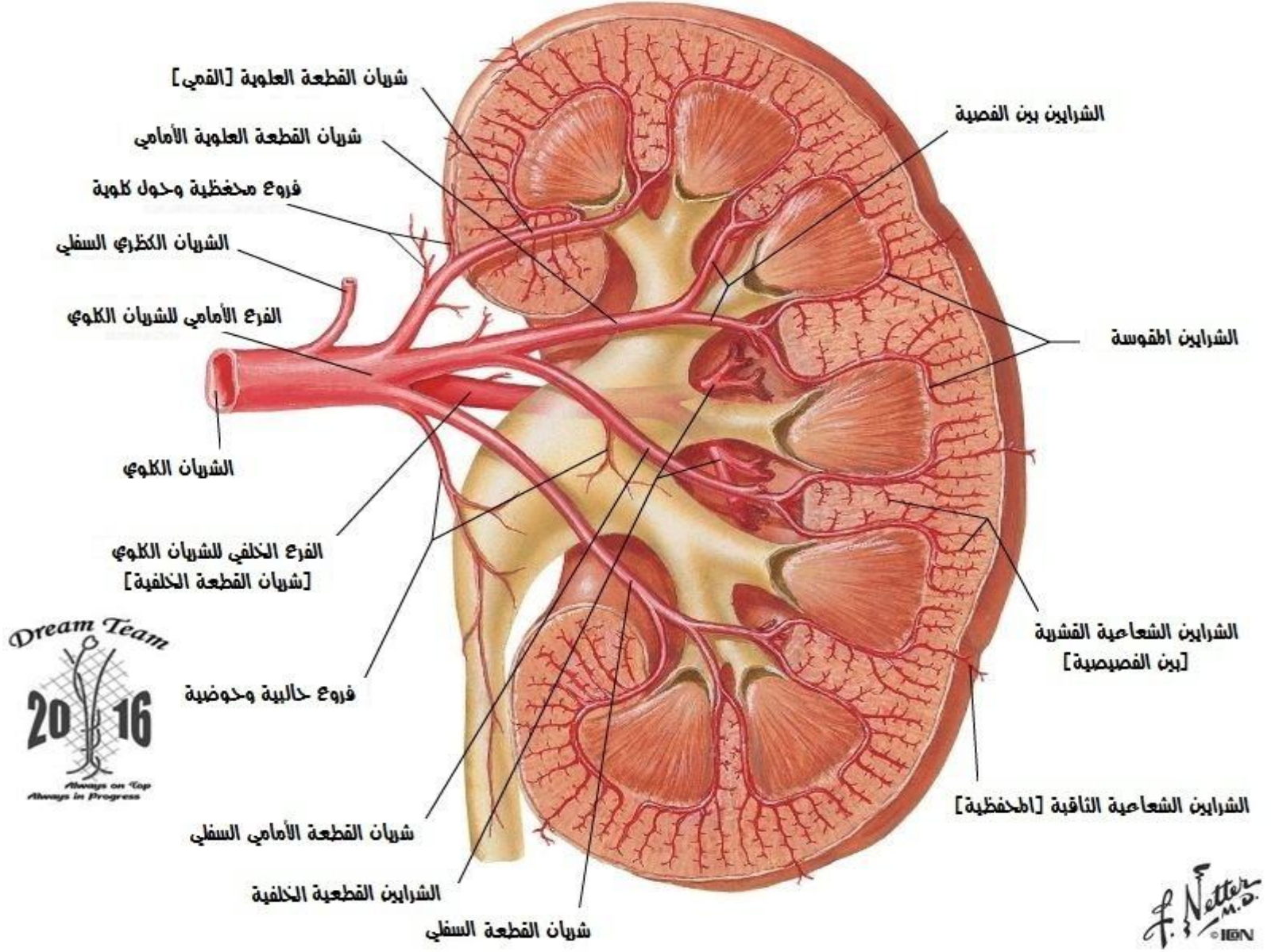
الشريان والوريد الكلوي في موضعهما



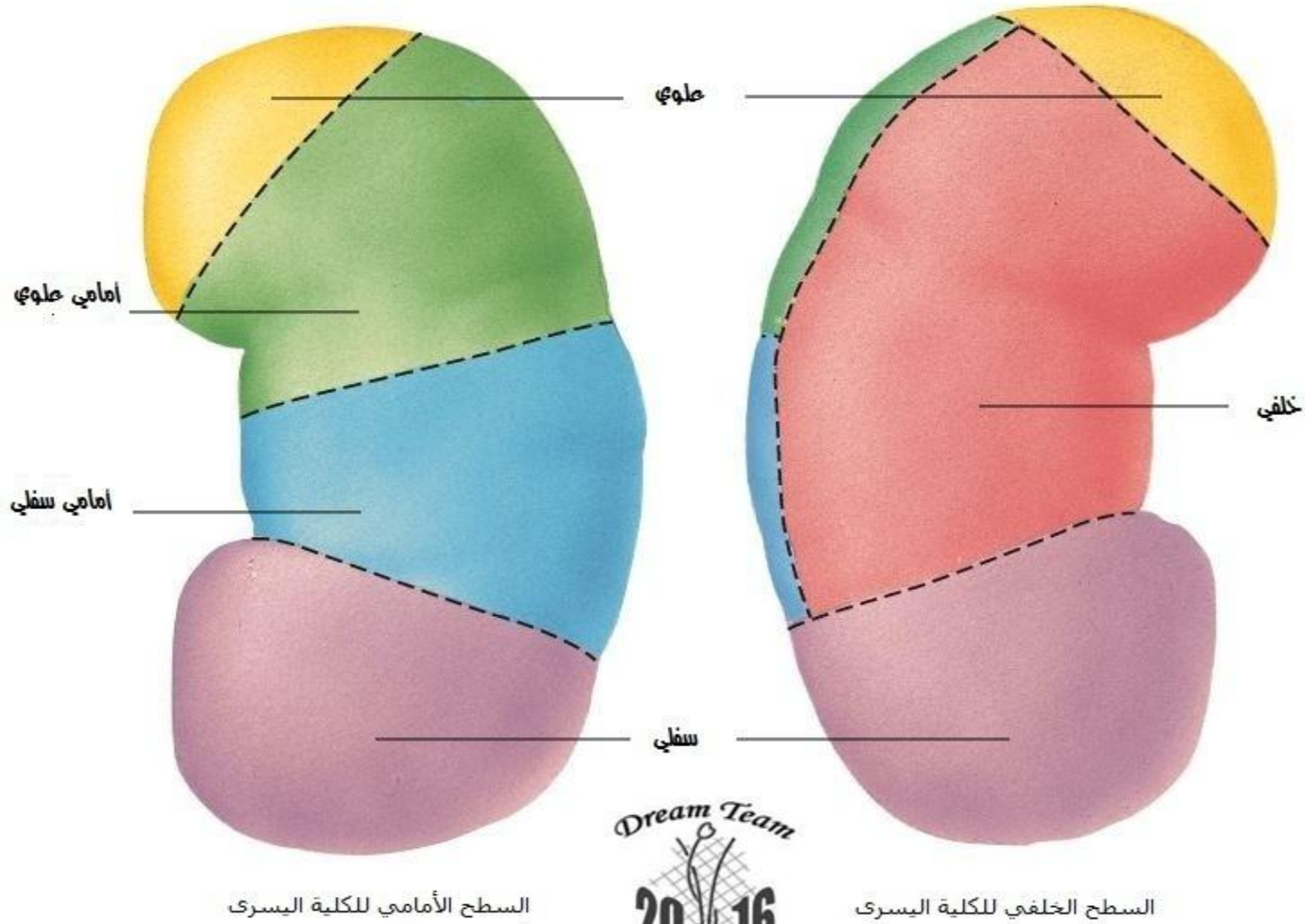
Dream Team
2016
Always on Top
Always in Progress

F. Netter
M.D.
© 1994

الشرايين داخل كلية مقطع جبهوي للكلية اليمنى - منظر إمامي



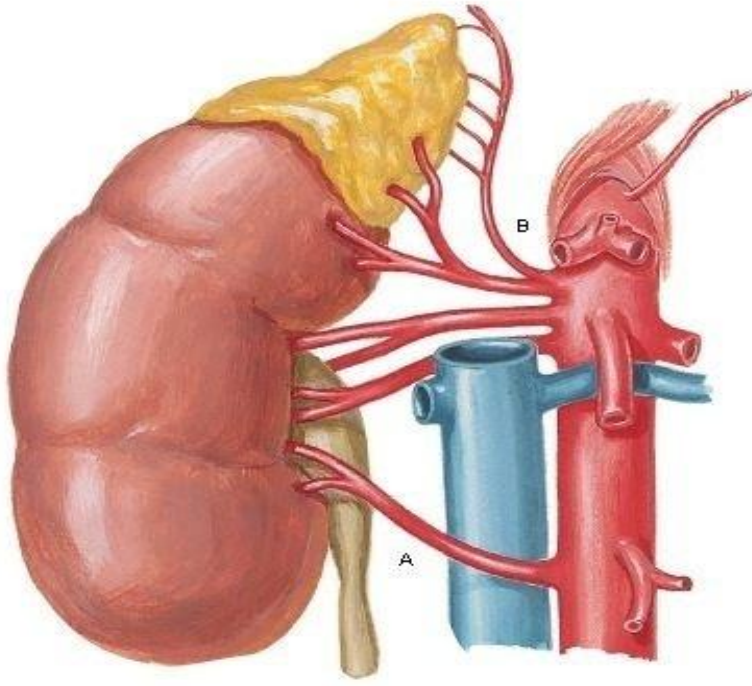
نقسيات الكلية التشريحية



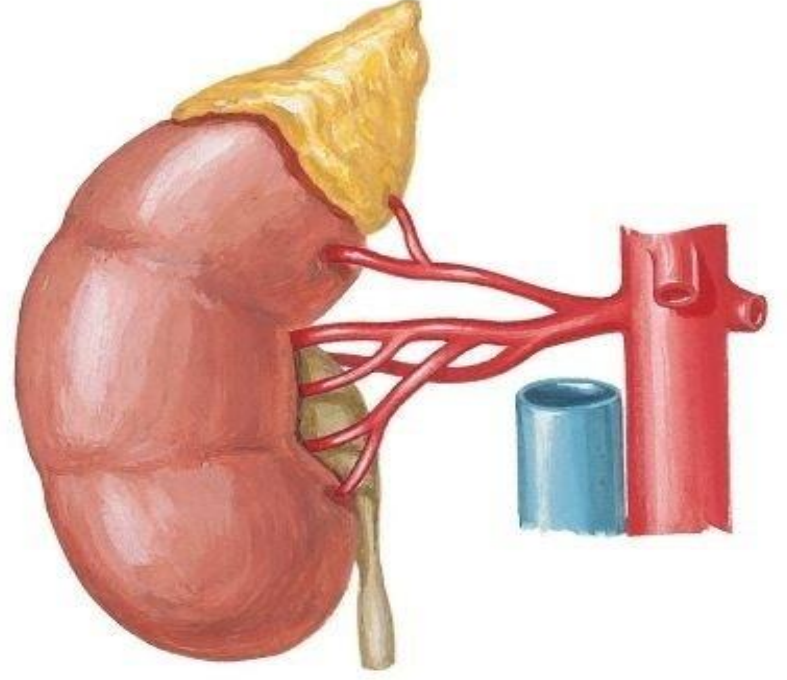
السطح الأمامي للكلية اليسرى

السطح الخلفي للكلية اليسرى

نوعان الشريان الكلوي



أ- الشريان الكلوي الايمن الإضافي
المنخفض ممكن أن يعبر للأمام من الوريد
الأجوف السفلي بدلاً من أن يعبر خلفه

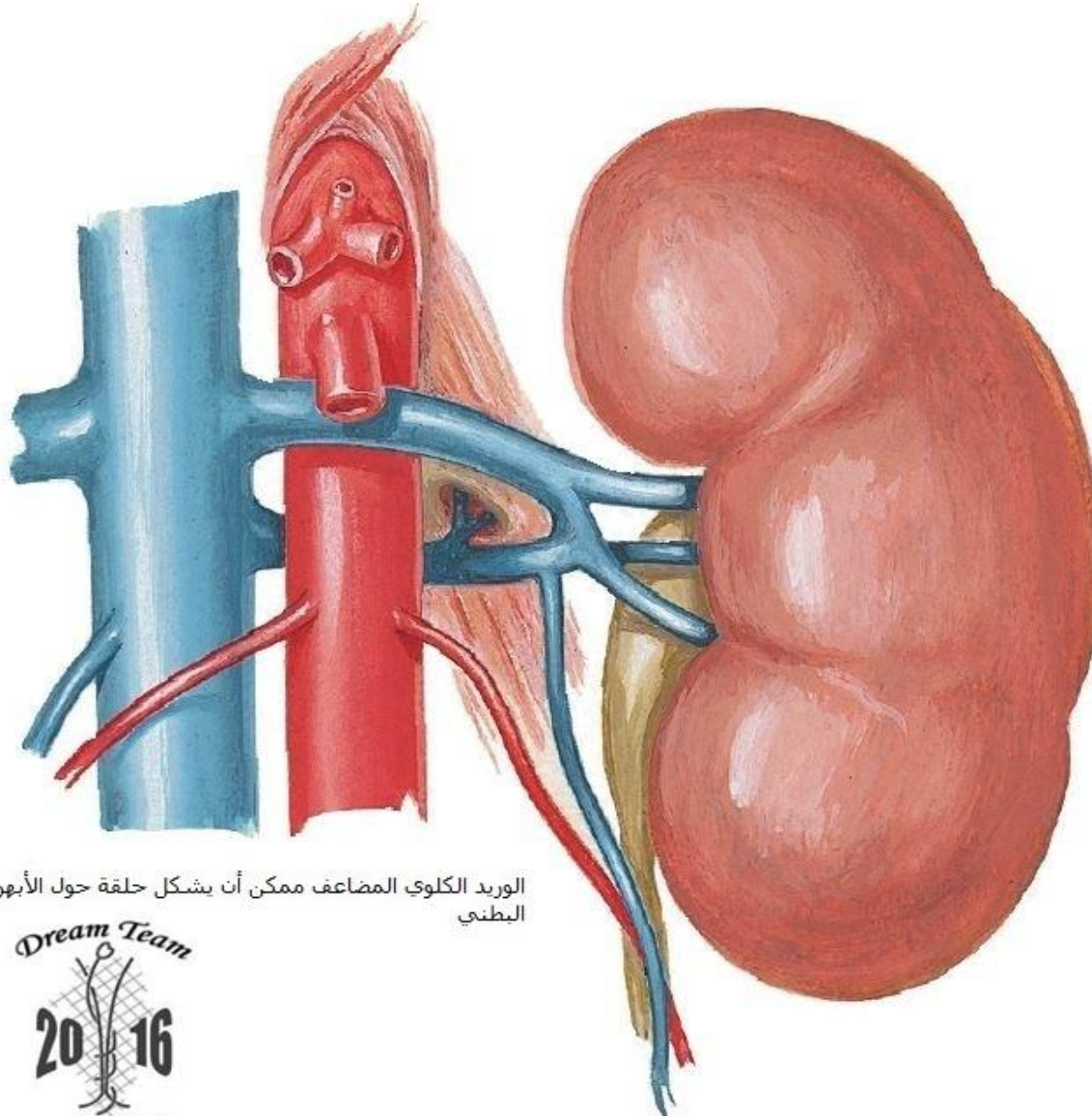


الانقسام الداني للشريان الكلوي

ب- الشريان الحجابي السفلي مع الشرايين الكظرية
العلوية ممكن أن تنشأ عن الشريان الكلوي
(الشريان الكظري الأوسط غائب)



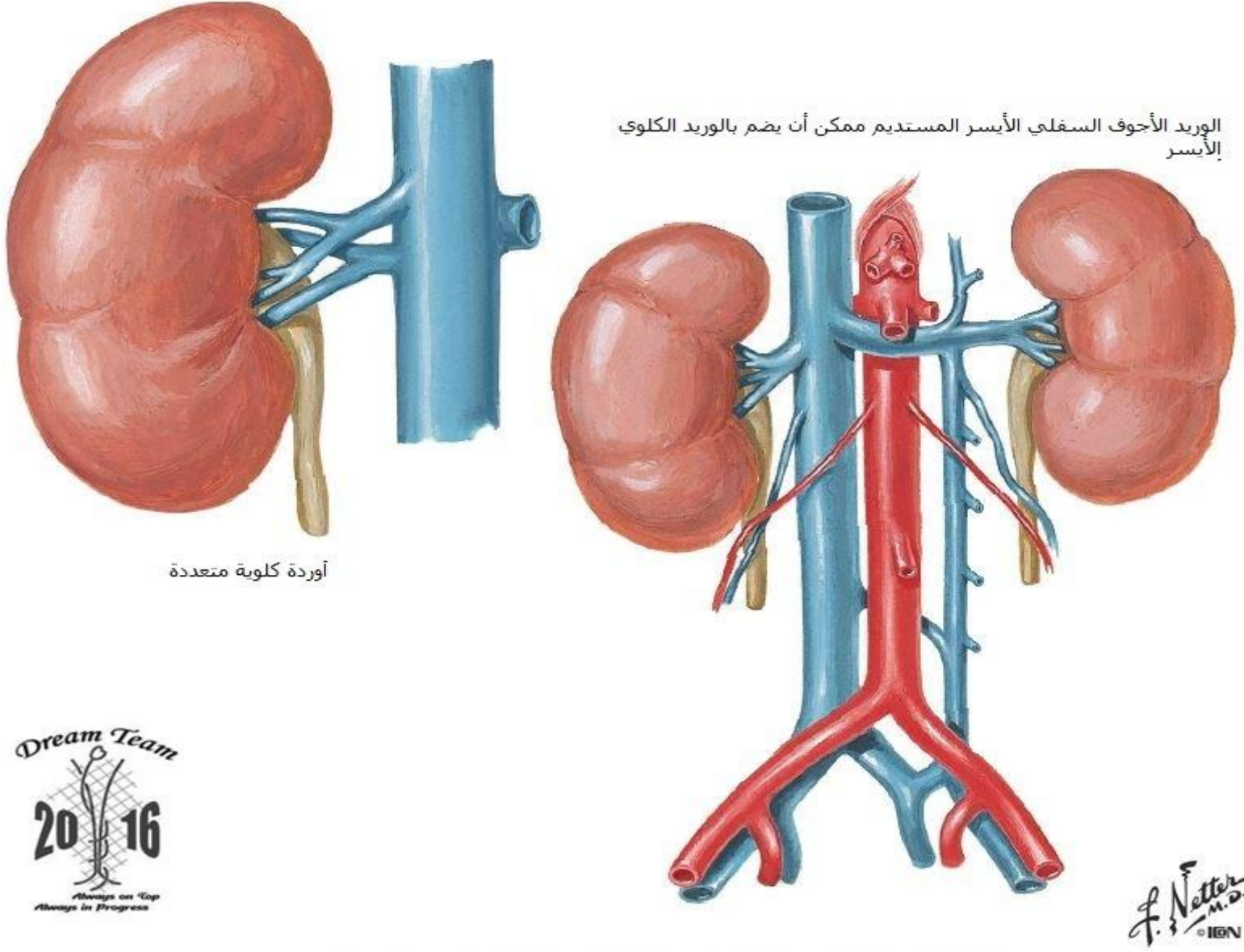
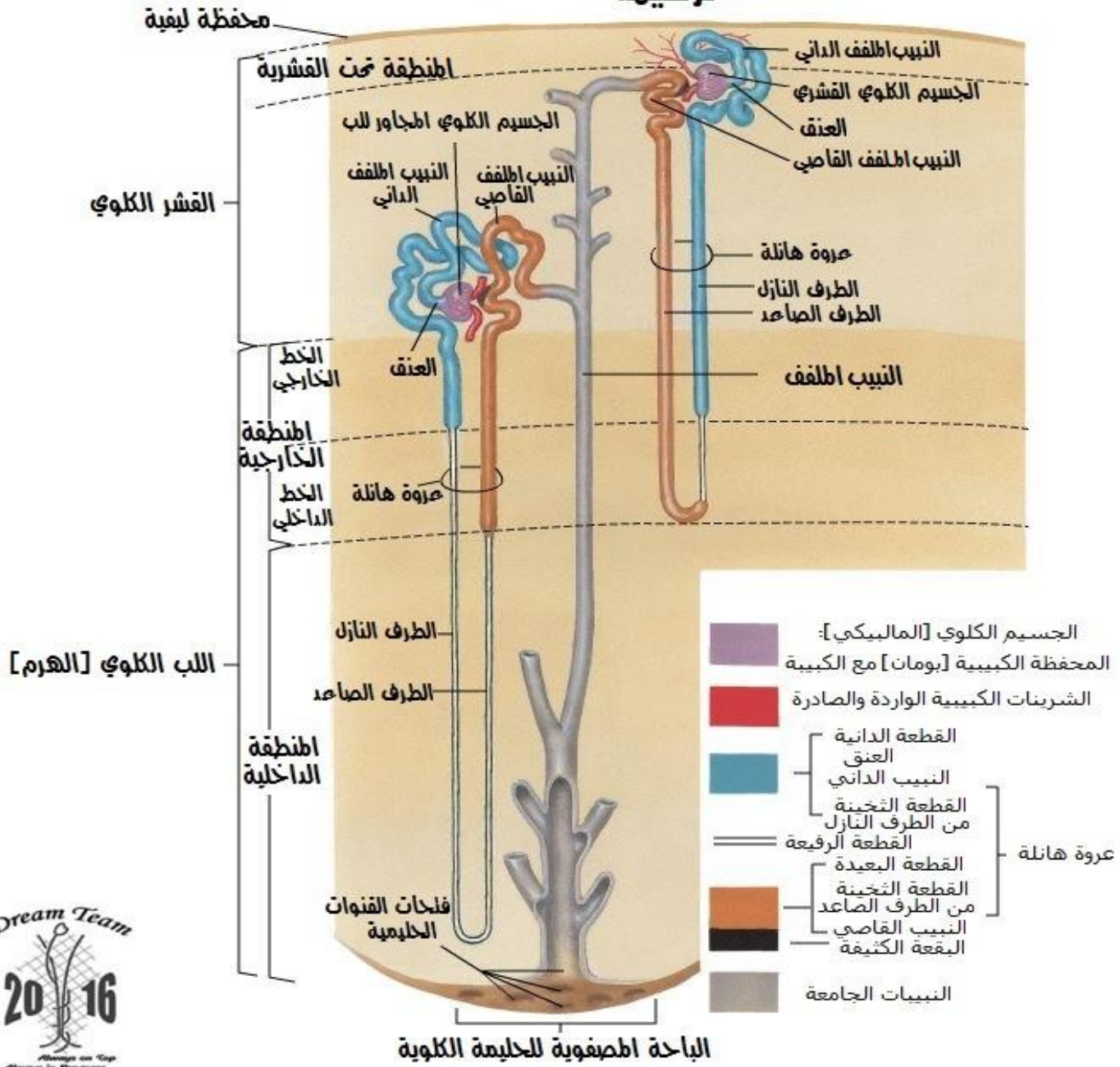
النوع في الوريد الكلوي



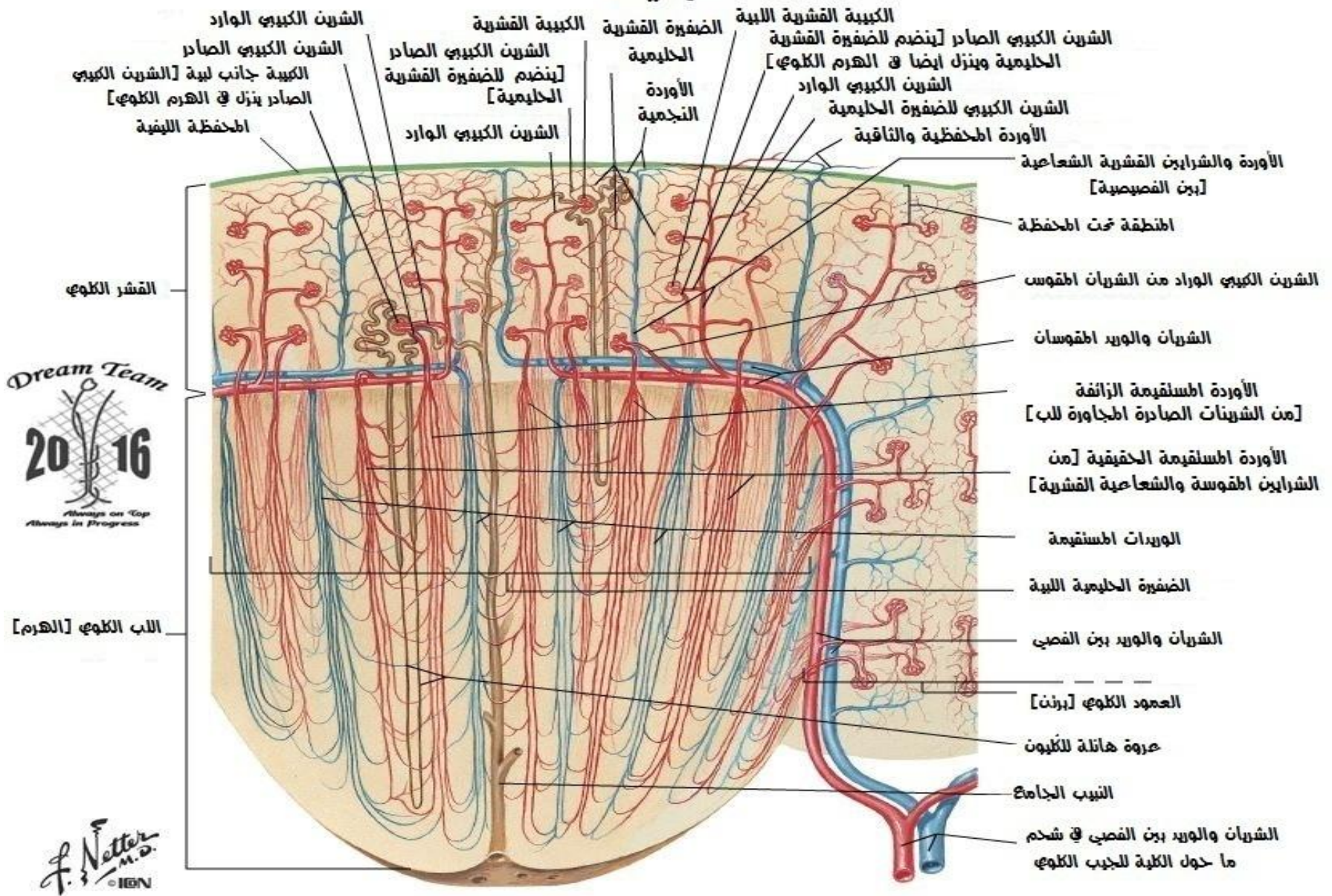
الوريد الكلوي المضاعف ممكن أن يشكل حلقة حول الأهر
البطني



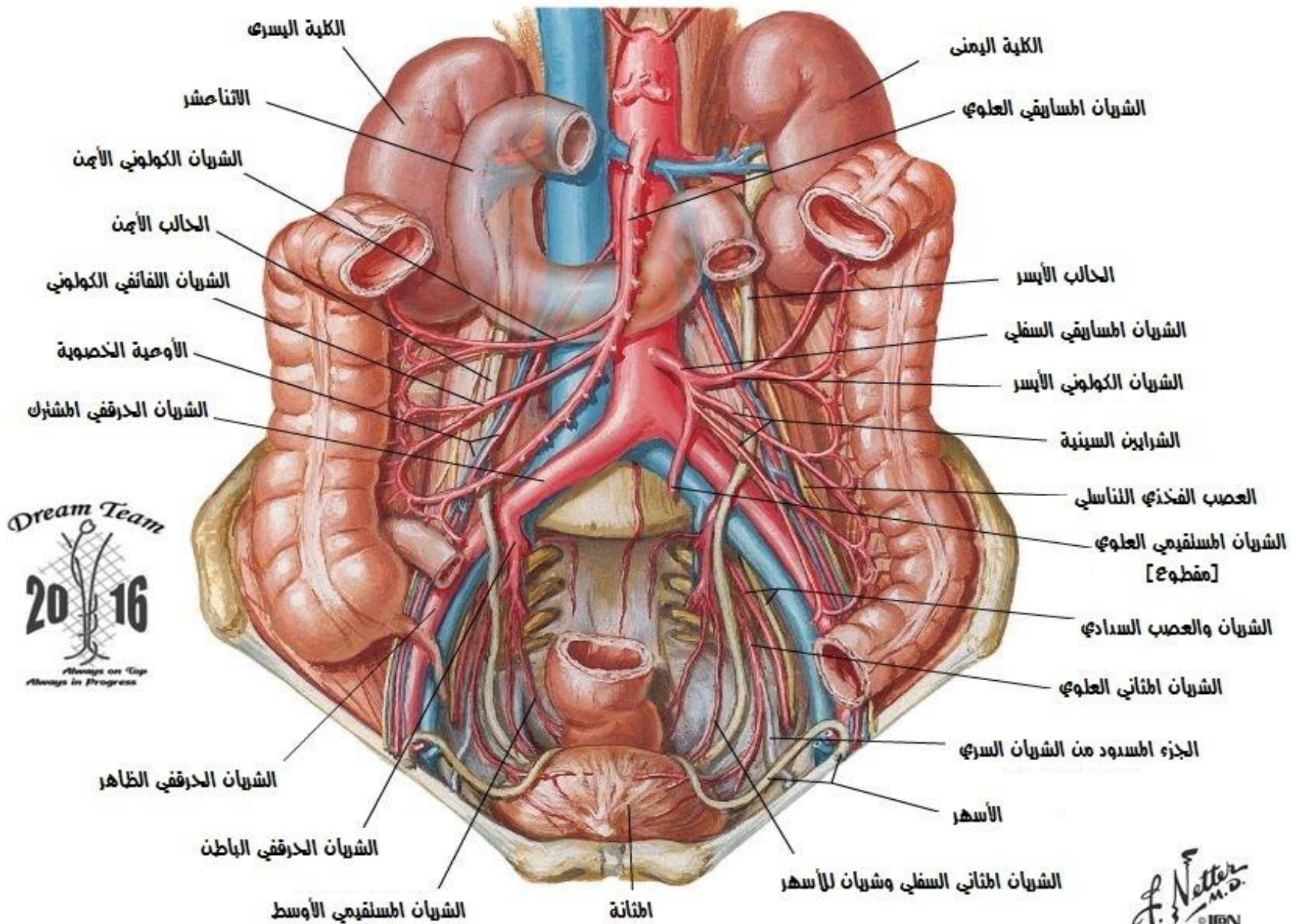
نوعان الوريد الكلوي

الكليون [النفران، الوحدة الكلوية] والنبيب الجامع
نرسية

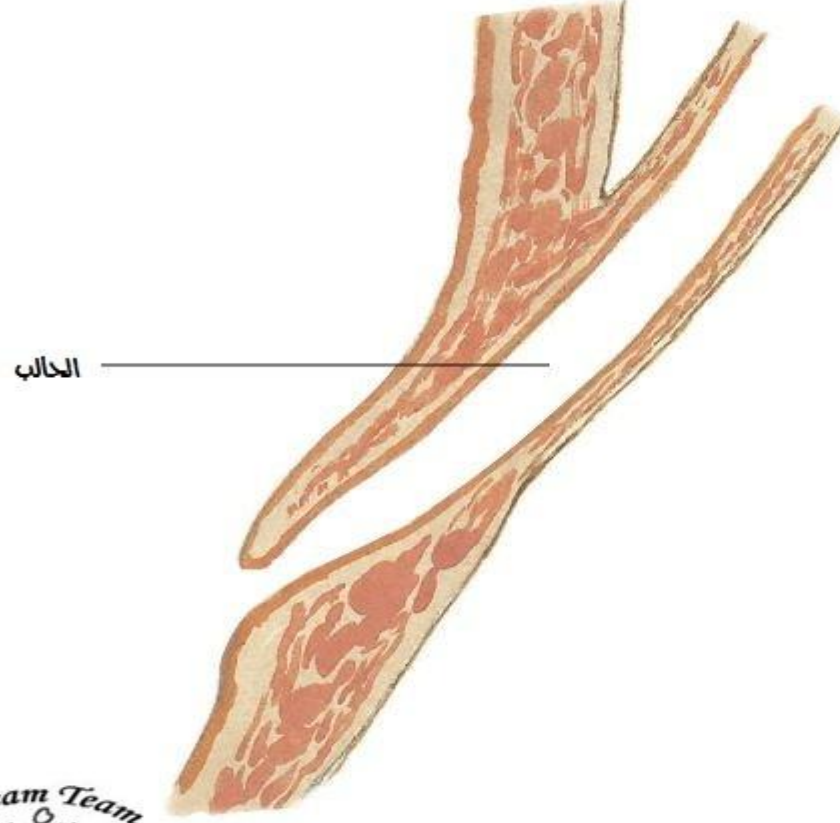
الأوعية الدموية في برانشية الكلية نرسمة



الحالب عند الذكر منظر امامي



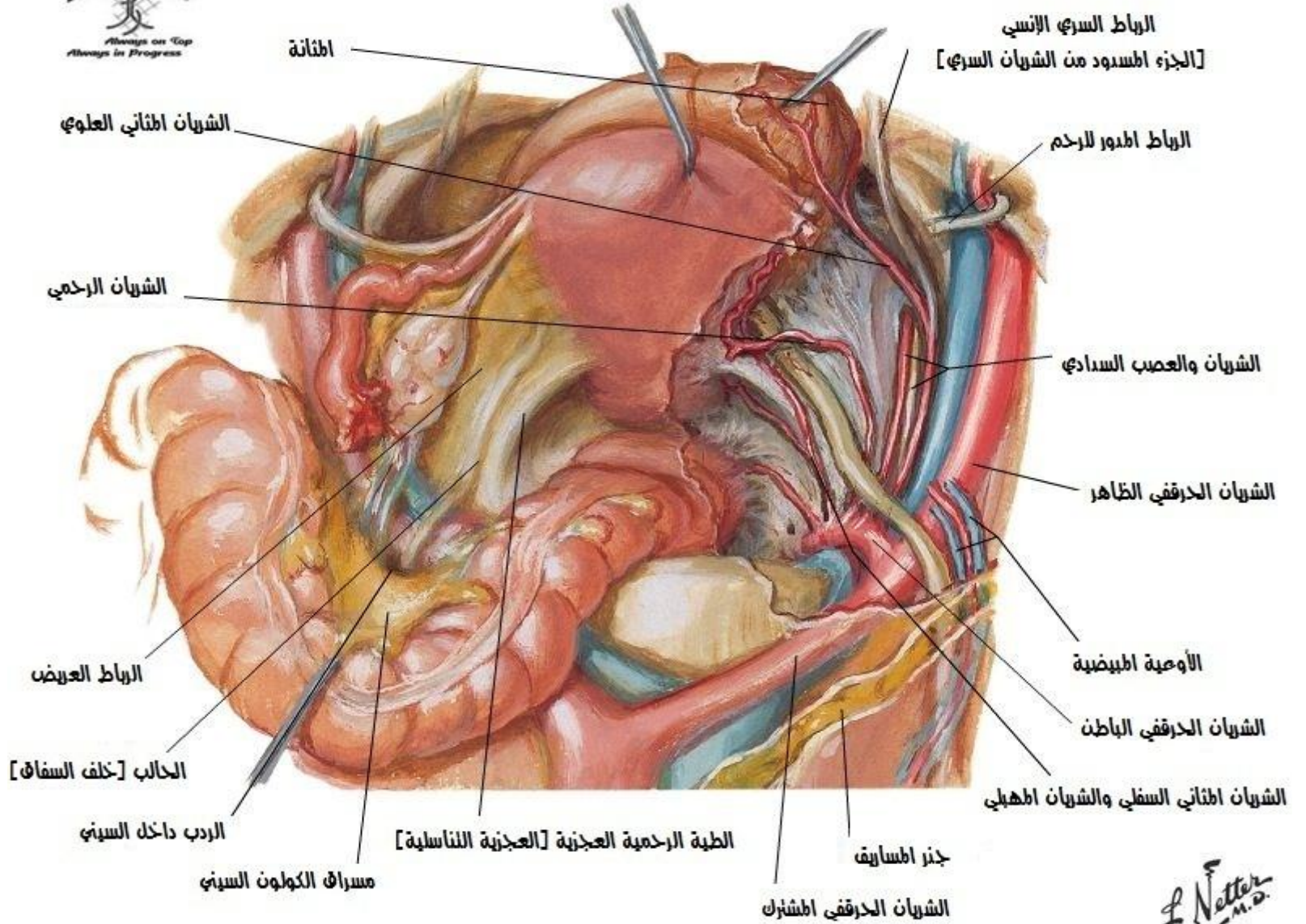
المسار المائل للحالب عبر جدار المثانة



Dream Team
2016
Always on Top
Always in Progress

F. Netter
M.D.
© I.B.N.

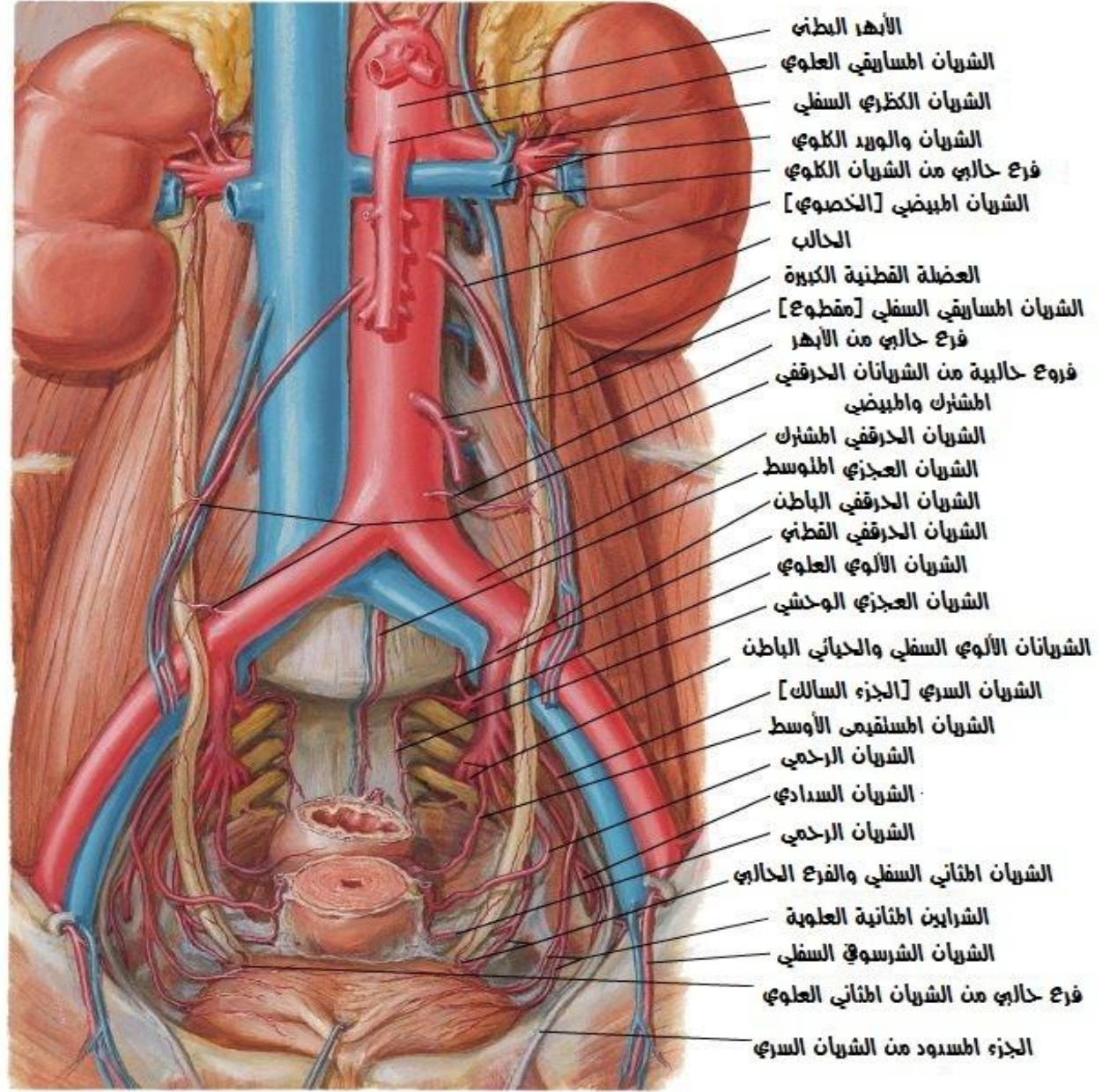
الحالب عند الأنثى منظر علوي



Dream Team
2016
Always on Top
Always in Progress

F. Netter
M.D.
© I.B.N.

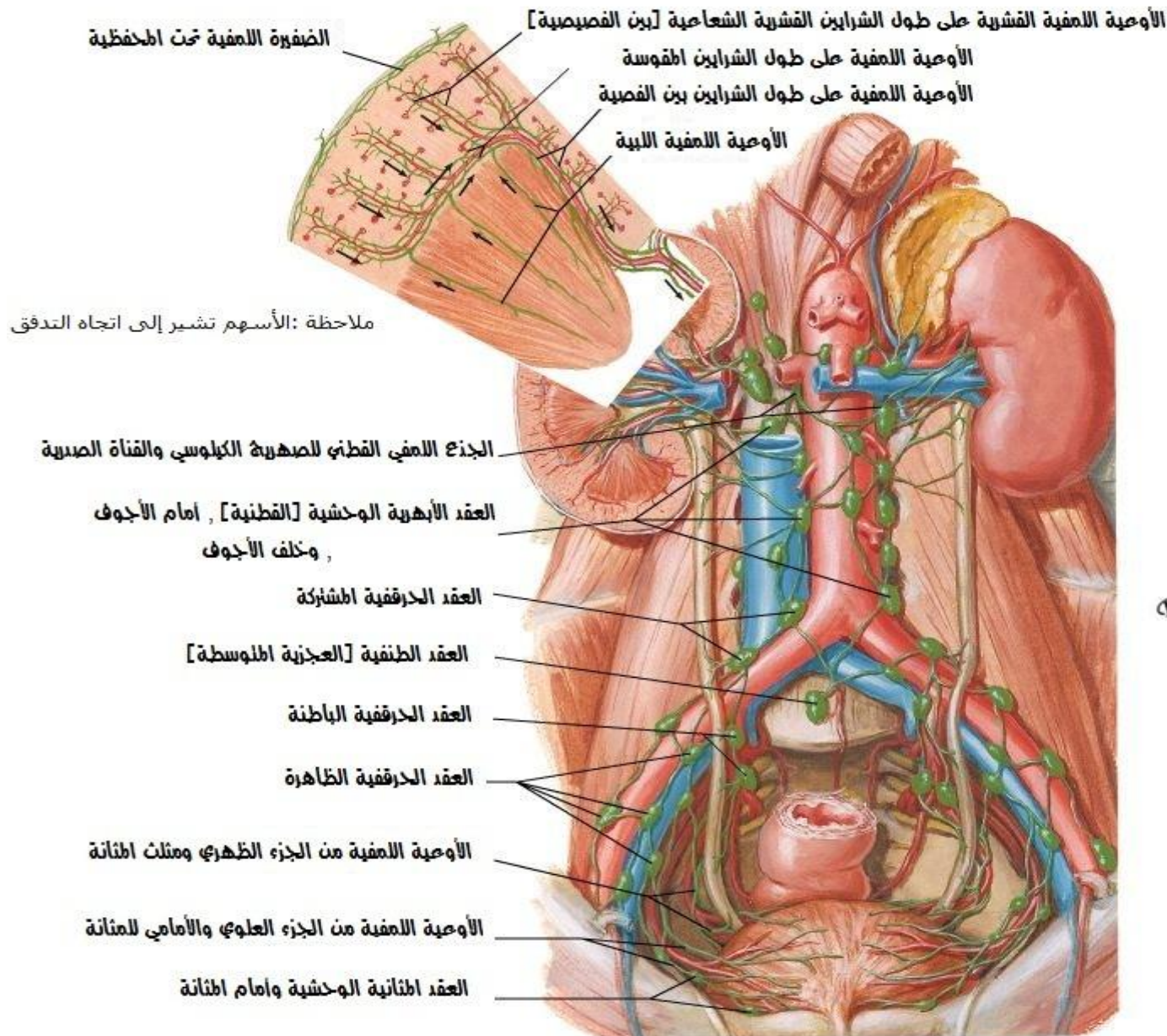
شريين الحالب والمثانة



Dream Team
2016
Always on Top
Always in Progress

F. Netter
M.D.
© 1997

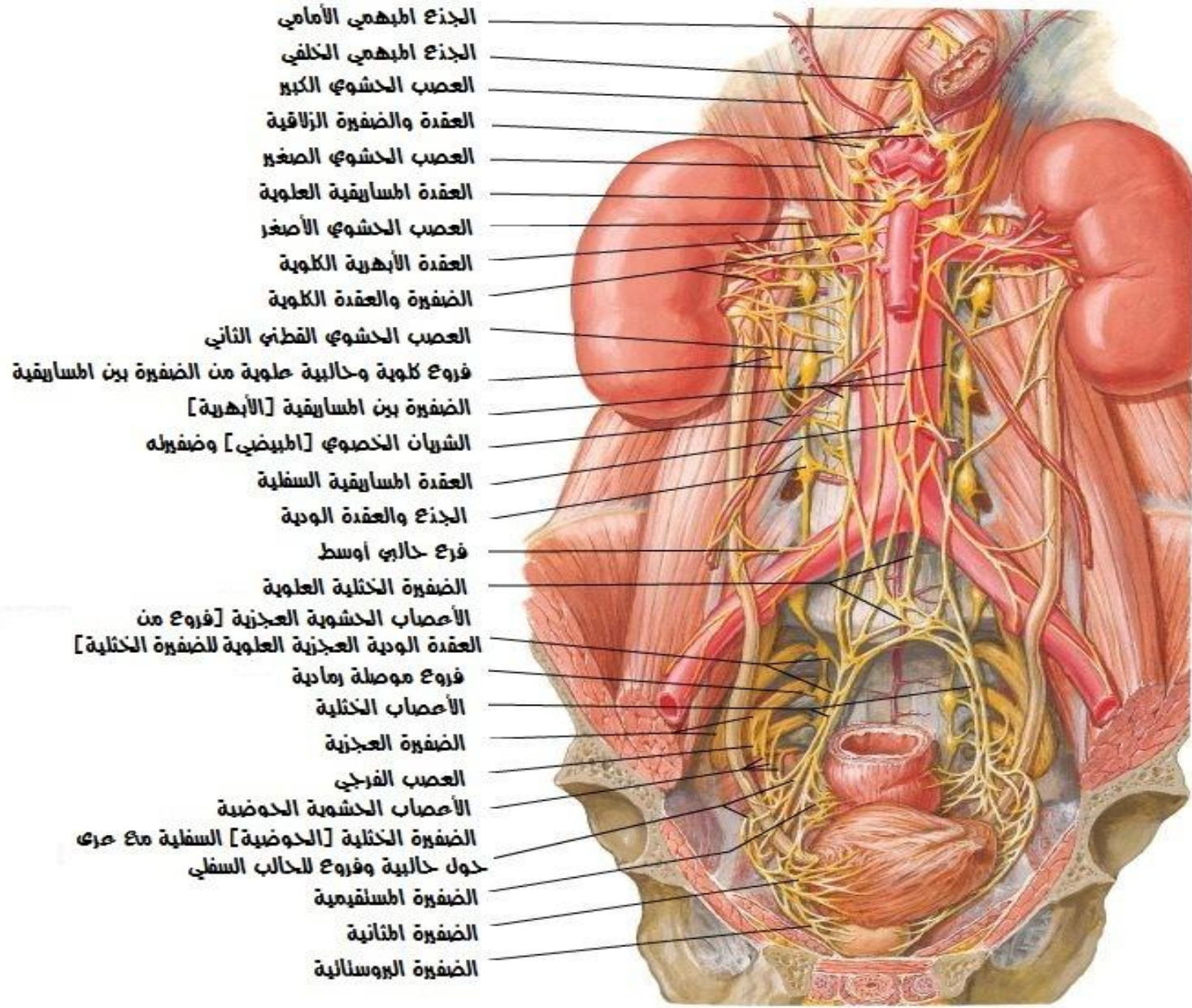
الأوعية والعقد اللمفية للكلية والمثانة



Dream Team
2016
Always on Top
Always in Progress

F. Netter
M.D.
© 1997

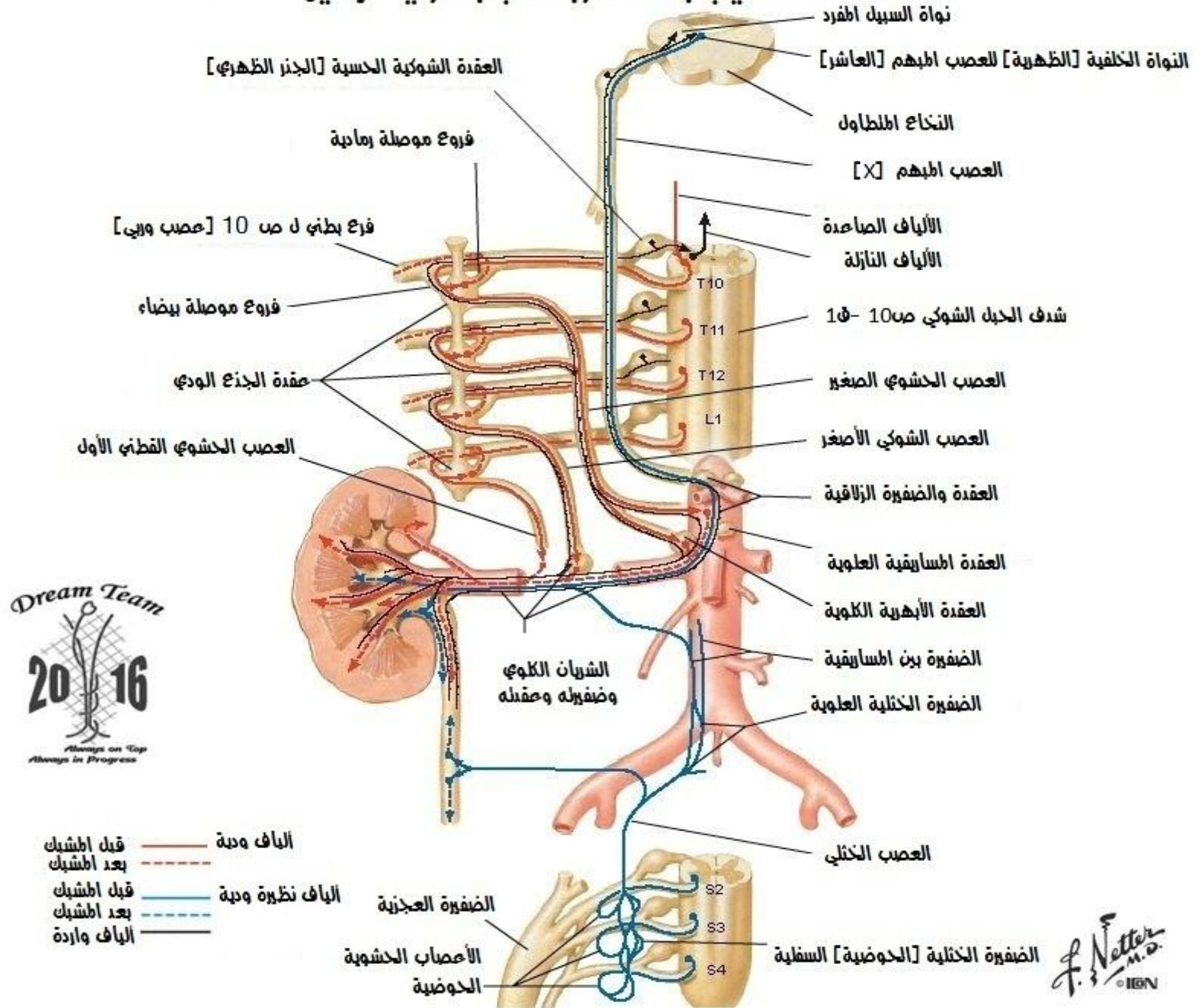
اعصاب الكلية ، الحالب ، والمثانة



Dream Team
2016
Always on Top
Always in Progress

f. Netter
M.D.
© I.B.N

تعصيب الكلى والحالب العلوي : نرسيمه

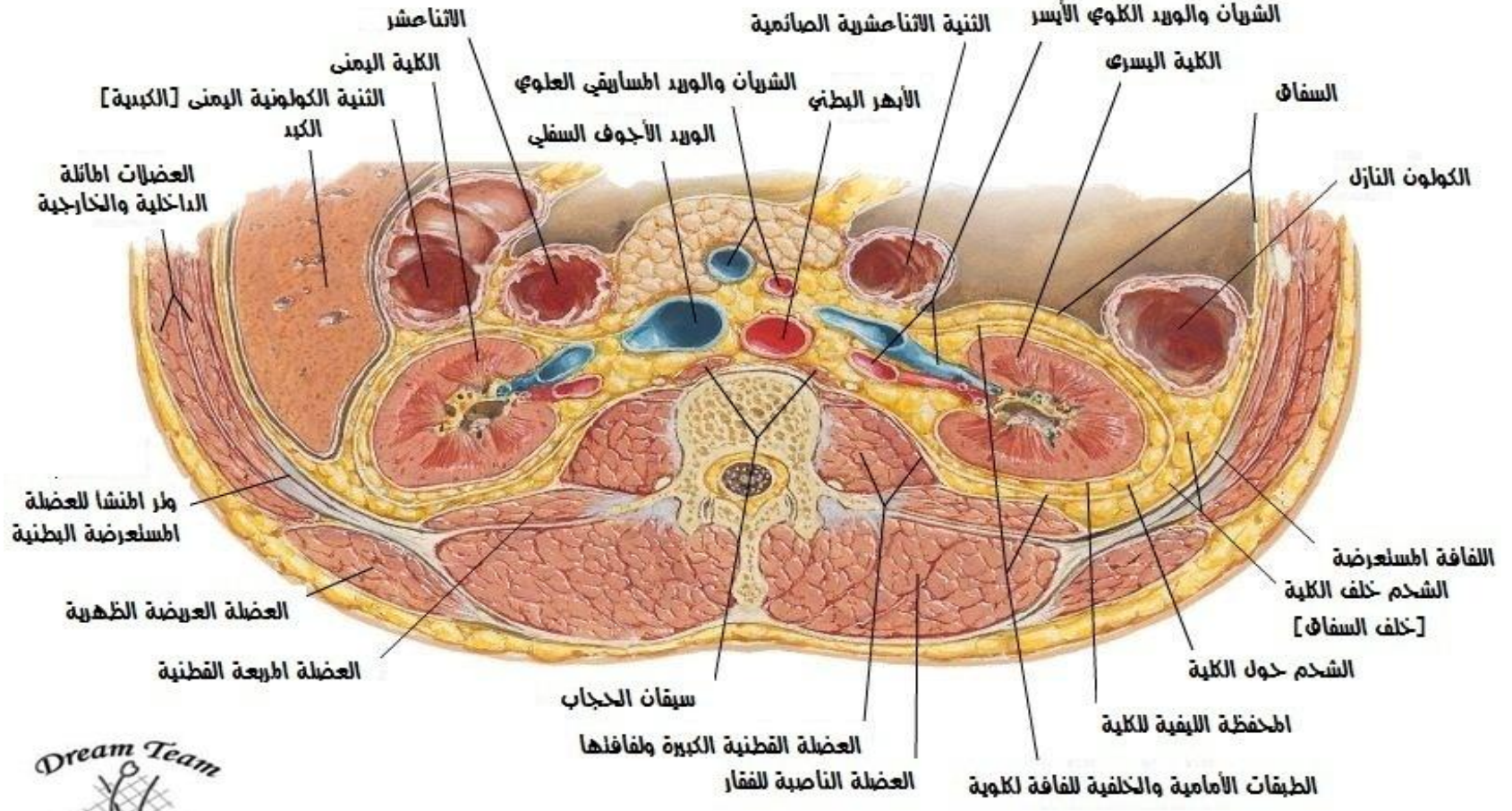


Dream Team
2016
Always on Top
Always in Progress

f. Netter
M.D.
© I.B.N

اللفافة الكلوية

مقطع مسنعرض عبر الفقرات القطنية الثانية

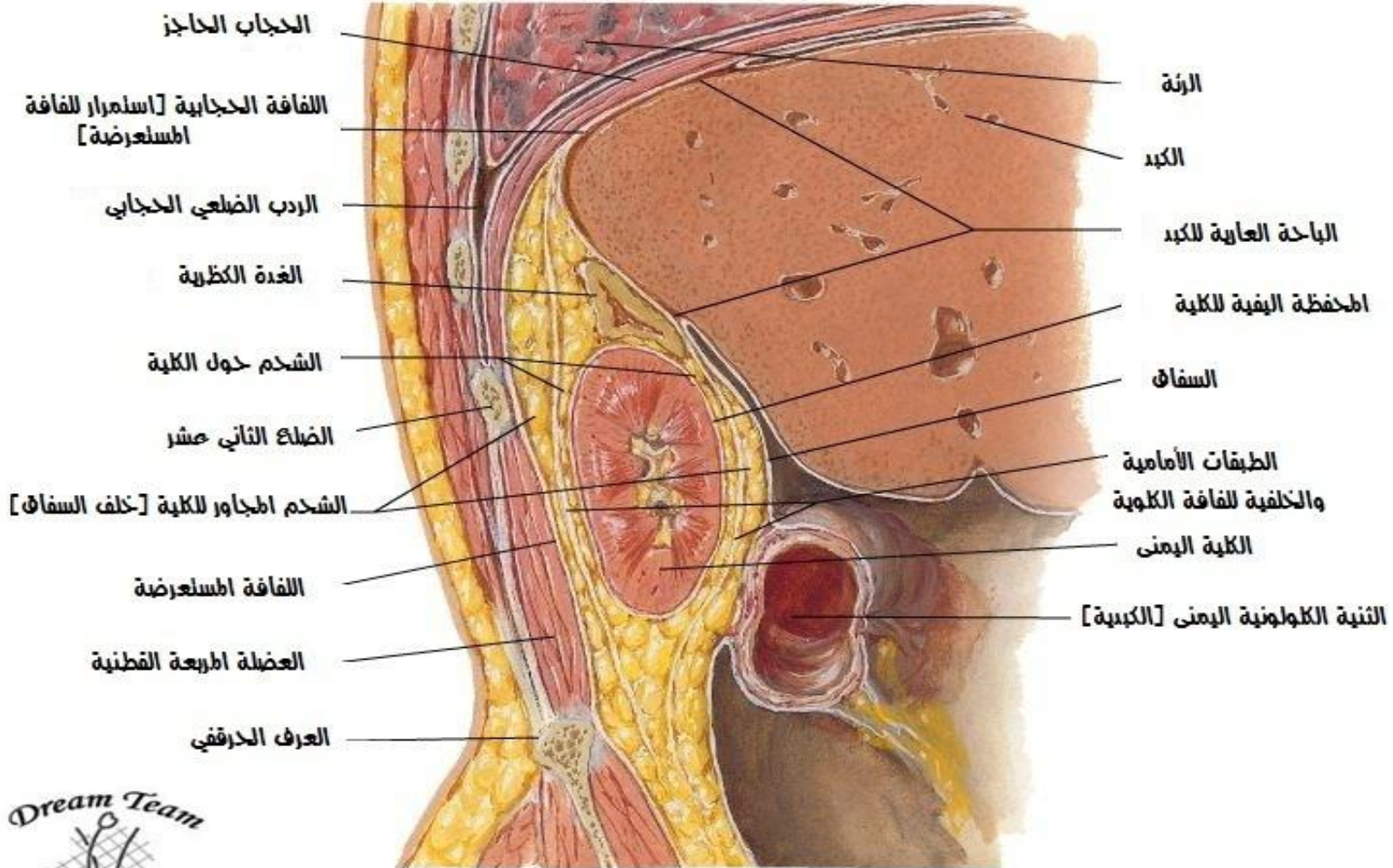


يعرض ترتيب أفقي لللفافة الكلوية



اللفافة الكلوية

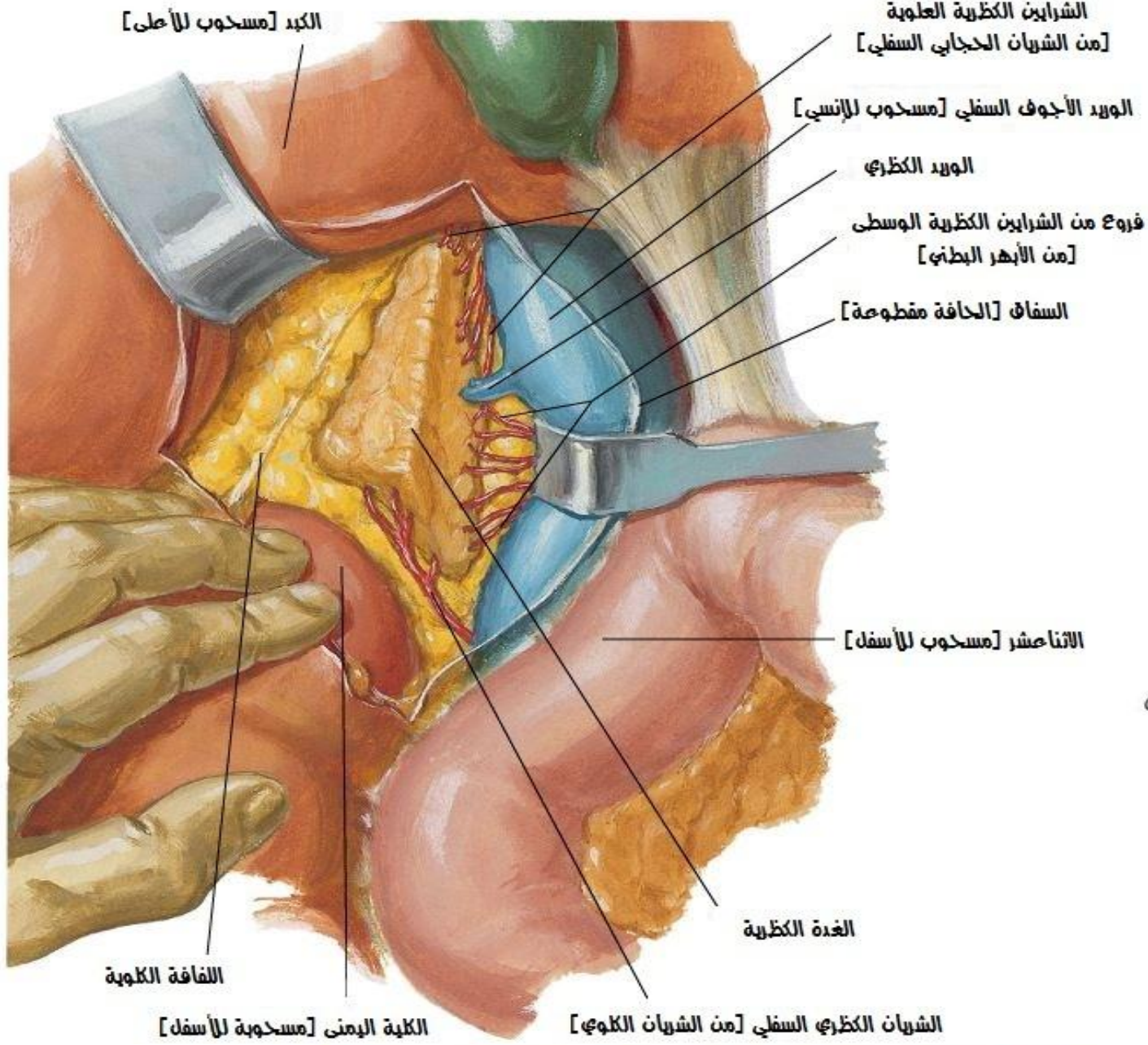
مقطع سهمي عبر الكلية اليمنى



يعرض ترتيب عمودي لللفافة الكلوية



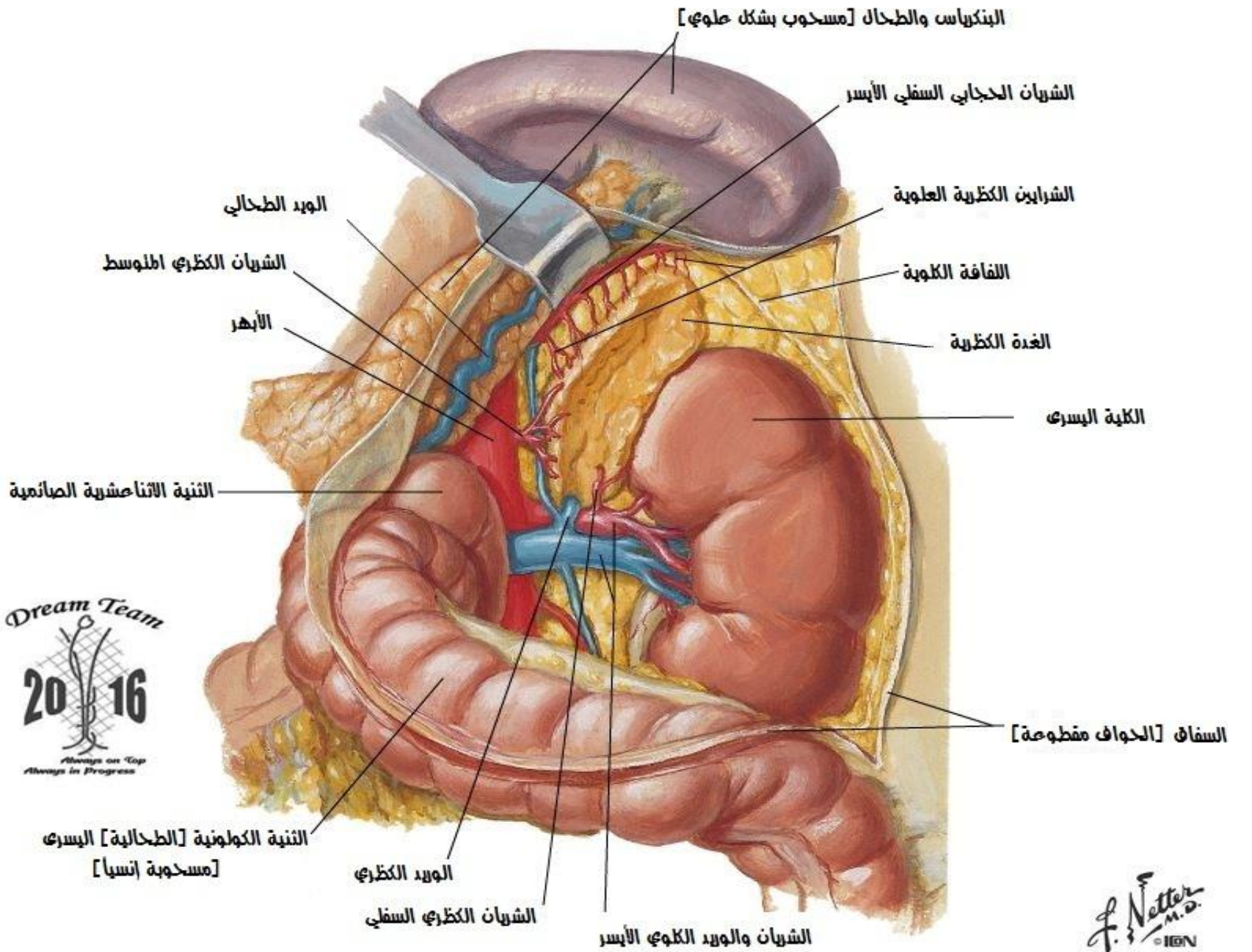
الشرايين والأوردة للغدة الكظرية اليمنى في موضعها



Dream Team
2016
Always on Top
Always in Progress

F. Netter
M.D.
© 1994

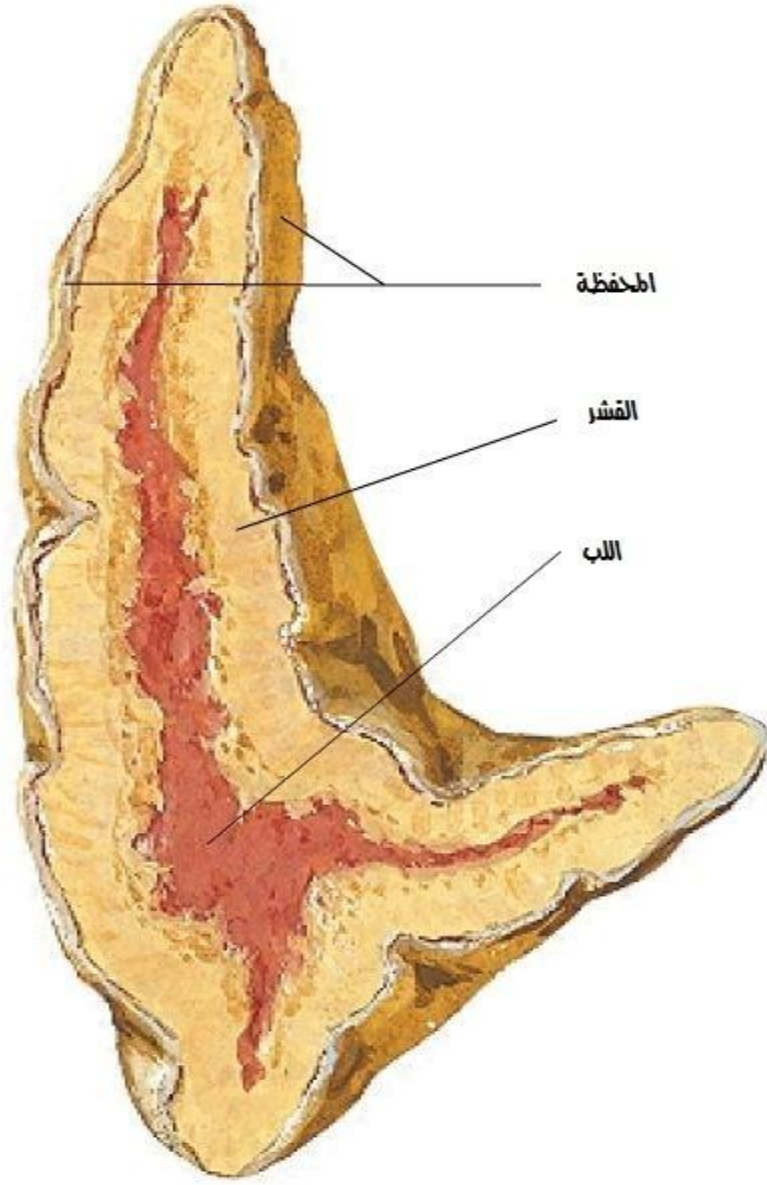
الشرايين والأوردة للغدة الكظرية اليسرى في موضعها



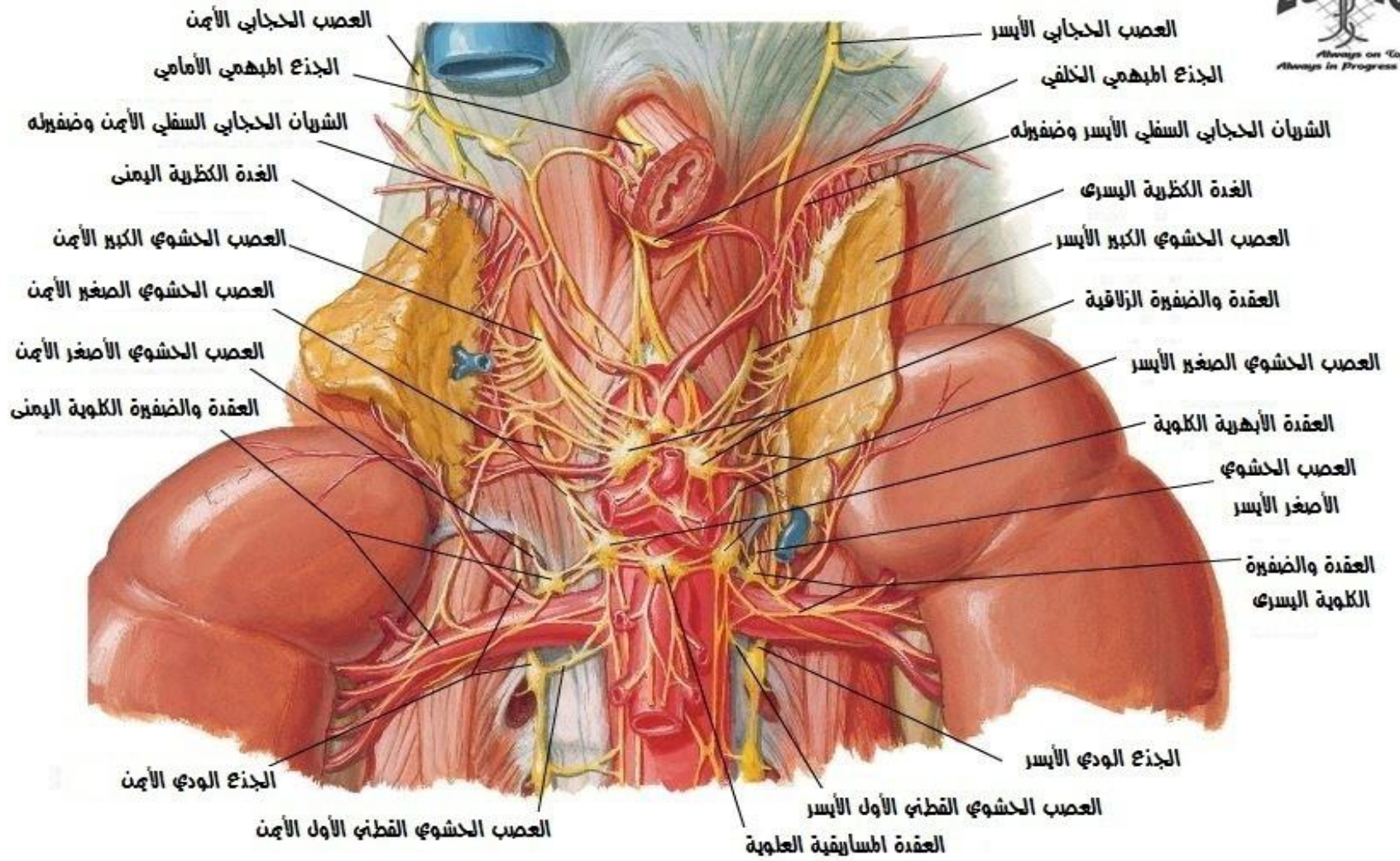
Dream Team
2016
Always on Top
Always in Progress

F. Netter
M.D.
© 1994

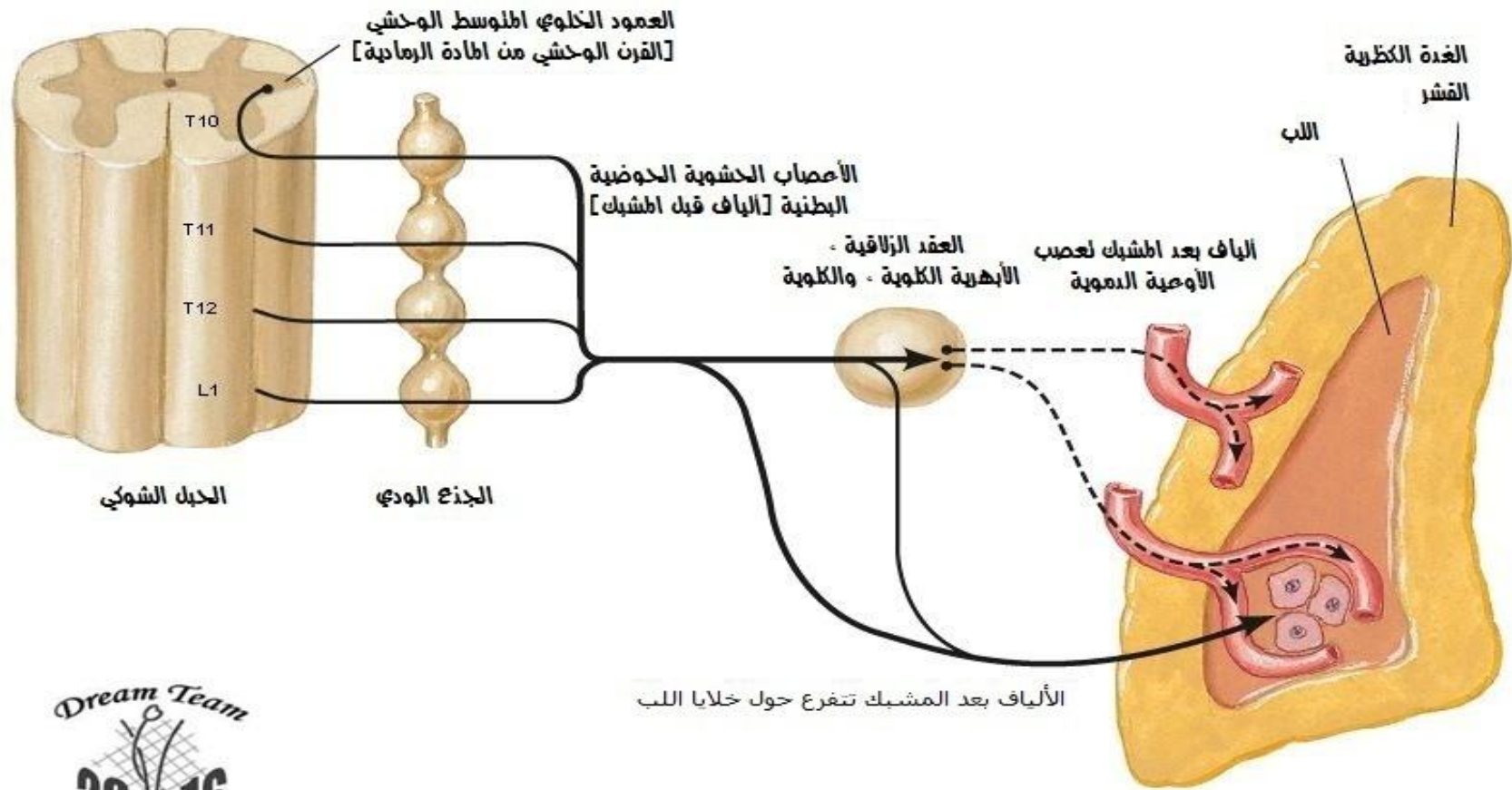
مقطع عرضي عبر الفدة الكظرية



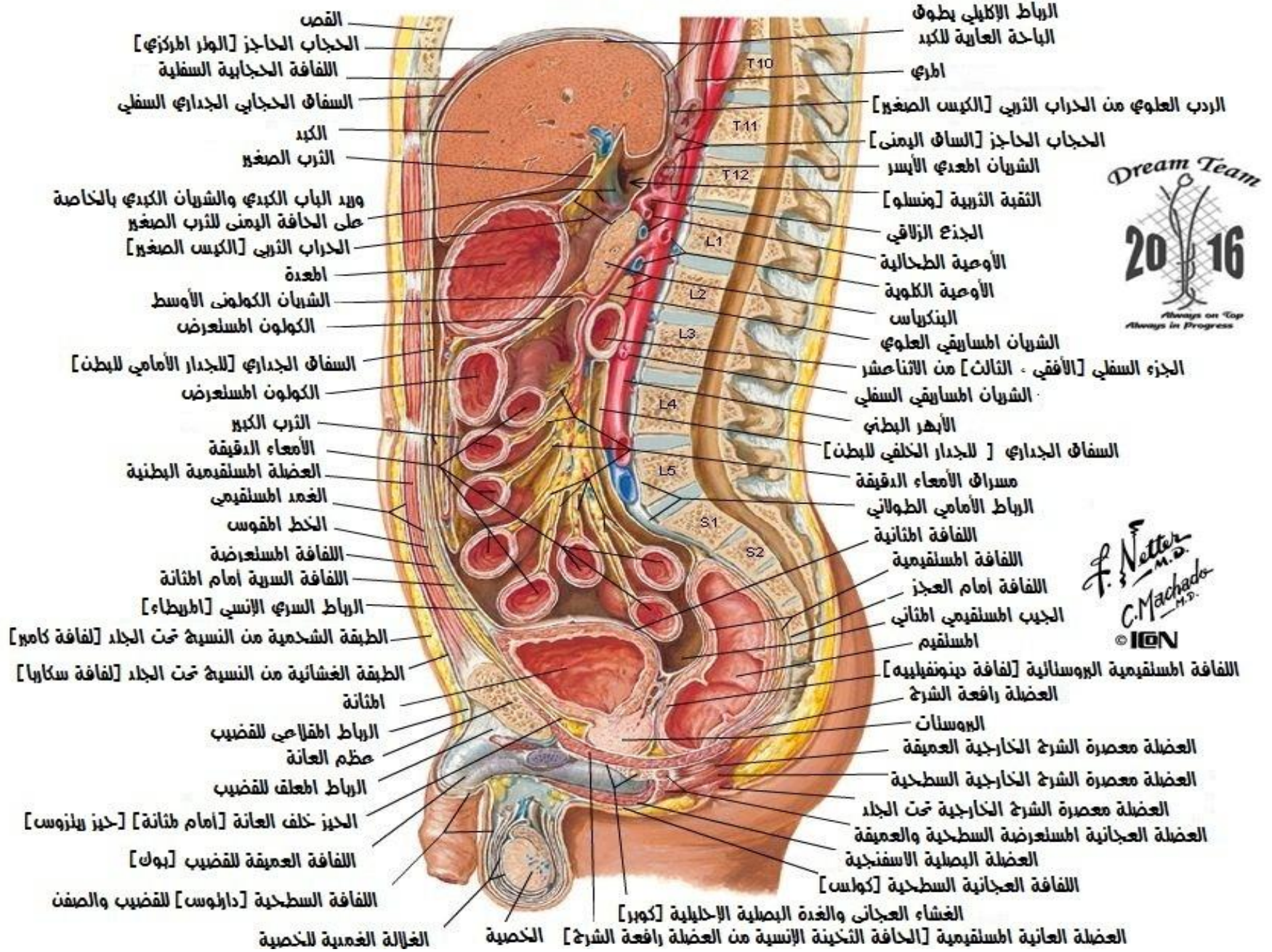
اعصاب غدني الكظر نشرية



اعصاب فذني الكظر نرسيمه



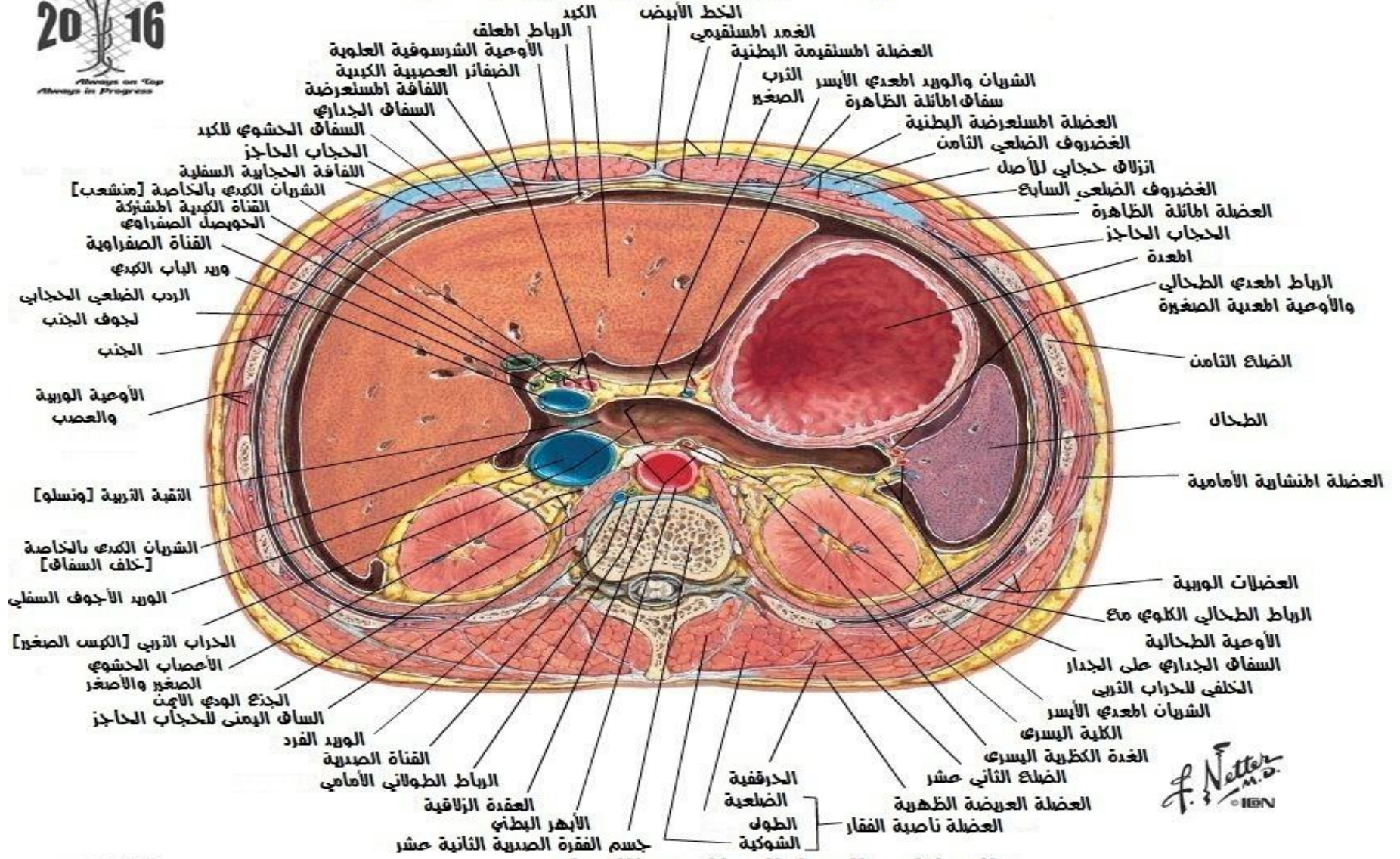
جدار البطن والأحشاء مقطع إنسي [سهمي]





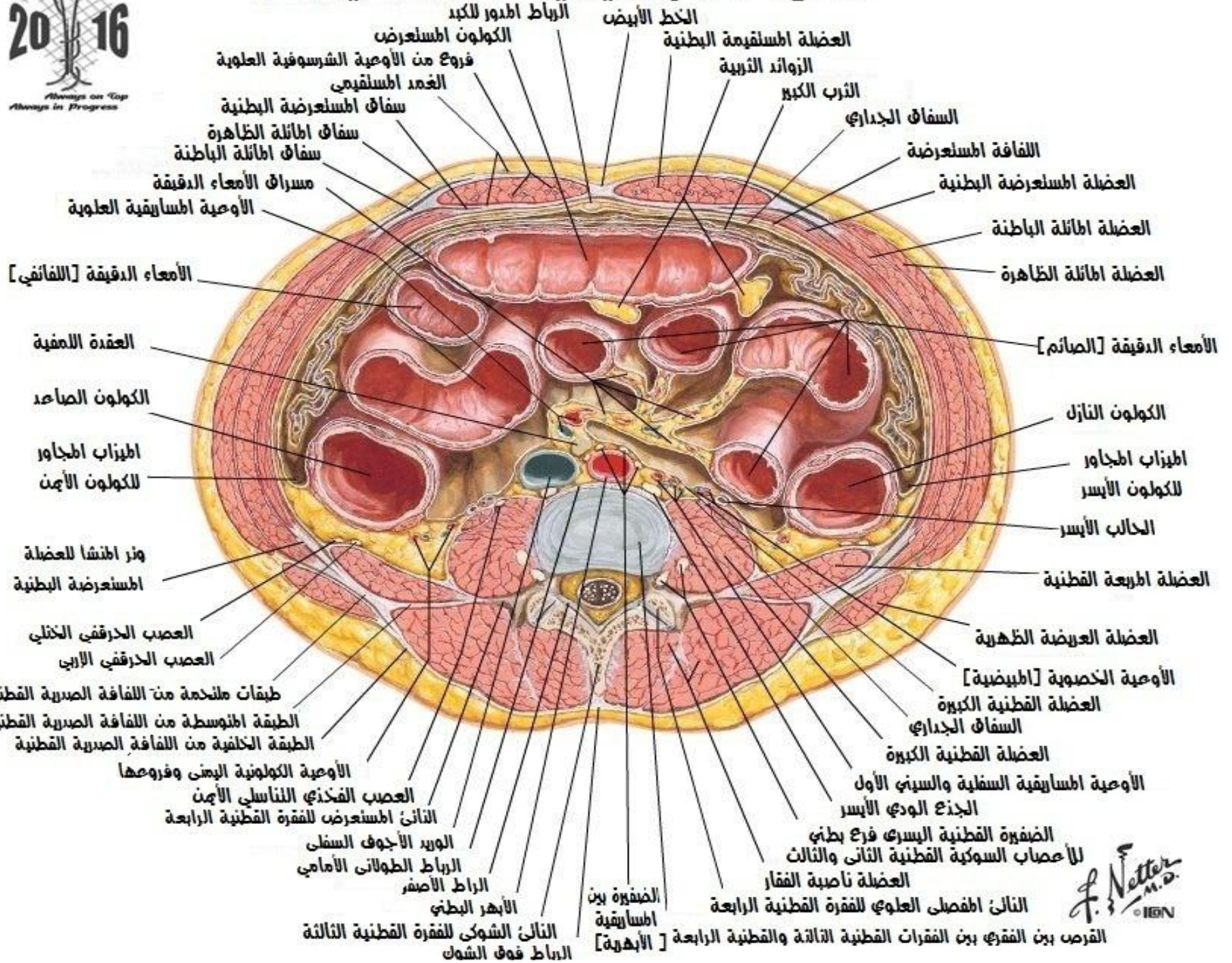
البطن - الحجاب الشري

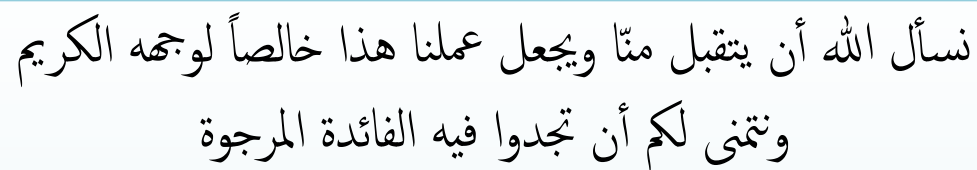
مقطع مستعرض نرسي - سوية الصدرية ١٢



البطن - الجدار البطنى والأعما

مقطع مستعرض نرسي - سوية القطنية 3 - 4





التواصل مع القاطنين على الحمل عبر الفيسبوك :

Bilal Alshareef – Bilal Ayash – Omar Hasweh

Nour Diarbakerly – Yaser Damer

وصفة (فريق الأحلام دفعة 2016) وصفة (مخبر النشريع جامعة دمشق)

والله من وراء القصد

DREAM TEAM 2016

